


Chirurgische Tierklinik



Verstoß gegen das Tierschutzgesetz:
Säureverätzungen bei Pferden im Augen-, Maul-
und Genitalbereich in einem kleinen Bestand
bei Freiburg

B. Wollanke

Ludwig-Maximilians-Universität München

Vorbericht

26.9.13 Einlieferung einer 14-jährigen Araber-Mixstute:

- vor 2 Monaten Bulbusexstirpation rechts wegen zunehmender Hornhautprobleme und schließlich Hornhauteinschmelzung
- jetzt linkes Auge betroffen, erhebliche Schwellung und Schmerzhaftigkeit, Besitzerin in großer Sorge
- merkwürdige Erkrankungen in dem Bestand seit 3 Monaten (tränenende Augen, Kolik, Präputialödem, Hautveränderungen)
- Verdacht auf EHV-Infektion (EHV 3 = Coitalexanthem)
- Zudem Bauarbeiten im Stall, gestrichene Zaunpfähle, Futtermittel u.a. in Verdacht

Vorbericht

Vorbericht zunächst unterschätzt:

- tränende Augen im August nicht ungewöhnlich
- Kolik nicht ungewöhnlich
- EHV-Infektion nicht mit dem Augenbefund vereinbar
- nach Besitzergesprächen schließlich
Übersendung von Fotos besprochen
- Fotos und Befunde bei der überwiesenen Stute:
 - dringender Verdacht auf Straftatbestand,
 - Verstoß gegen § 1 TierSchG



§ 1

Zweck dieses Gesetzes ist es, aus der Verantwortung des Menschen für das Tier als Mitgeschöpf dessen Leben und Wohlbefinden zu schützen. Niemand darf einem Tier ohne vernünftigen Grund Schmerzen, Leiden oder Schäden zufügen.

kleiner Pferdebestand nördlich von Freiburg

4 der 5 Pferde betroffen:

- Araber-Mix-Stute „Habibi“ †
- Ponywallach „Doc“
- Islandstute „Sunna“ (scheuer als Doc und Habibi)
- Islandstute „Reykja“ (steht neben den drei anderen Pferden, jedoch nicht direkt mit ihnen zusammen)
- ein großer und unfreundlicher Warmblutwallach ist unverletzt geblieben

ini	Juli	August	September	Oktober	No
	1 Mi 27	1 Do	1 Fr	1 Sa	1 So
	2 Di	2 Mi	2 Do 36	2 Fr	2 Sa
23	3 Mi	3 Do	3 Fr	3 Sa <small>Tag der Deutschen Einheit</small>	3 So
	4 Do	4 Fr	4 Sa	4 So	4 Mo
	5 Fr	5 Sa 32	5 So	5 Mo	5 Di
	6 Sa	6 So	6 Mo	6 Di	6 Mi
	7 So	7 Mo	7 Di	7 Mi 41	7 Do
	8 Mo 28	8 Di	8 Mi	8 Do	8 Fr
	9 Di	9 Mi	9 Do 37	9 Fr	9 Sa
24	10 Mi	10 Do	10 Fr	10 Sa	10 So
	11 Do	11 Fr	11 Sa	11 So	11 Mo
	12 Fr	12 Sa 33	12 So	12 Mo	12 Di
	13 Sa	13 So	13 Mo	13 Di	13 Mi
	14 So	14 Mo	14 Di	14 Mi 42	14 Do
	15 Mo 29	15 Di <small>Welt Science Week*</small>	15 Mi	15 Do	15 Fr
	16 Di	16 Mi	16 Do 38	16 Fr	16 Sa
25	17 Mi	17 Do	17 Fr	17 Sa	17 So
	18 Do	18 Fr	18 Sa	18 So	18 Mo
	19 Fr	19 Sa 34	19 So	19 Mo	19 Di
	20 Sa	20 So	20 Mo	20 Di	20 Mi
	21 So	21 Mo	21 Di	21 Mi 43	21 Do
	22 Mo 30	22 Di	22 Mi <small>Autumnfest</small>	22 Do	22 Fr
	23 Di	23 Mi	23 Do 39	23 Fr	23 Sa
26	24 Mi	24 Do	24 Fr	24 Sa	24 So
	25 Do	25 Fr	25 Sa	25 So	25 Mo
	26 Fr	26 Sa 35	26 So	26 Mo	26 Di
	27 Sa	27 So	27 Mo	27 Di	27 Mi
	28 So	28 Mo	28 Di	28 Mi 44	28 Do
	29 Mo 31	29 Di	29 Mi	29 Do	29 Fr
	30 Di	30 Mi	30 Do 40	30 Fr	30 Sa
	31 Mi	31 Do		31 Fr <small>Autumnfest*</small>	

Juli 2013

- ab dem 12.7.2013 hatte Habibi 2 x ein „dickes Auge“
- es verschwinden mehrere Fliegenetze aus dem Stall

ini	Juli	August	September	Oktober	No
	1 Mi 27	1 Do	1 Fr	1 Sa	1 So
	2 Do	2 Fr	2 Sa 36	2 So	2 So
23	3 Mi	3 Do	3 Fr	3 Sa <small>Tag der Deutschen Einheit</small>	3 So
	4 Do	4 Fr <small>Doc u. Habibi</small>	4 Sa	4 So	4 Mi
	5 Fr	5 Sa <small>Läsionen</small>	5 So	5 Mi	5 Do
	6 Sa	6 So <small>Analbereich</small>	6 Mi	6 Do	6 Mi
	7 So	7 Mi	7 Do	7 Fr 41	7 Do
	8 Mi 28	8 Do	8 Fr	8 Sa	8 So
	9 Do	9 Fr	9 Sa 37	9 So	9 So
24	10 Mi	10 Do	10 Fr	10 Sa	10 So
	11 Do	11 Fr	11 Sa	11 So	11 Mi
	12 Fr	12 Sa 33	12 So	12 Mi	12 Do
	13 Sa	13 So	13 Mi	13 Do	13 Mi
	14 So	14 Mi	14 Do	14 Fr 42	14 Do
	15 Mi 29	15 Do <small>Welt-Arbeits-Tag</small>	15 Fr	15 Sa	15 So
	16 Do	16 Fr	16 Sa 38	16 So	16 So
25	17 Mi	17 Do	17 Fr	17 Sa	17 So
	18 Do	18 Fr 34	18 Sa	18 So	18 Mi
	19 Fr	19 Sa	19 So	20 Mi	19 Do
	20 Sa	20 So	20 Mi	20 Do	20 Mi
	21 So	21 Mi	21 Do	21 Fr 43	21 Do
	22 Mi 30	22 Do	22 Fr <small>Erntedankfest</small>	22 Sa	22 So
	23 Do	23 Fr	23 Sa 39	23 So	23 So
26	24 Mi	24 Do	24 Fr	24 Sa	24 So
	25 Do	25 Fr	25 Sa	25 So	25 Mi
	26 Fr	26 Sa 35	26 So	26 Mi	26 Do
	27 Sa	27 So	27 Mi	27 Do	27 Mi
	28 So	28 Mi	28 Do	28 Fr 44	28 Do
	29 Mi 31	29 Do	29 Fr	29 Sa	29 So
	30 Do	30 Fr	30 Sa 40	30 So	30 So
	31 Mi	31 Do		31 Fr <small>Reformationstag</small>	

5. August 2013

Doc und Habibi weisen Läsionen im Analbereich auf

ini	Juli	August	September	Oktober	No
	1 Mi 27	1 Do	1 Fr	1 Sa	1 So
	2 Di	2 Fr	2 Sa 36	2 So	2 Mo
23	3 Mi	3 Sa	3 So	3 Di <small>Tag der Unabhängigkeit</small>	3 Mi
	4 Do	4 So	4 Mi	4 Fr	4 Sa
	5 Fr	5 So <small>Doc u. Habibi</small>	5 Do	5 Sa	5 So
	6 Sa	6 Mo	6 Di	6 So	6 Mi
	7 So	7 Di <small>Sunna</small>	7 Fr	7 Sa 41	7 So
	8 Mo 28	8 Do	8 So	8 Mi	8 Fr
	9 Di	9 Fr	9 Sa 37	9 So	9 Mo
24	10 Mi	10 So	10 Di	10 Fr	10 So
	11 Do	11 So	11 Mi	11 Fr	11 Sa
	12 Fr	12 Mo 33	12 Do	12 So	12 Di
	13 Sa	13 Di	13 Fr	13 So	13 Mi
	14 So	14 Mi	14 Fr	14 Mo 42	14 Do
	15 Mo 29	15 Do <small>Tag der Freiheit</small>	15 So	15 Di	15 Fr
	16 Di	16 Fr	16 So 38	16 So	16 Mo
25	17 Mi	17 So	17 Di	17 Fr	17 So
	18 Do	18 So	18 Mi	18 Fr	18 Sa
	19 Fr	19 Mo 34	19 Do	19 So	19 Di
	20 Sa	20 Di	20 Fr	20 So	20 Mi
	21 So	21 Mi	21 Fr	21 Mo 43	21 Do
	22 Mo 30	22 Do	22 So <small>Tag der Arbeit</small>	22 Di	22 Fr
	23 Di	23 Fr	23 So 39	23 So	23 Mo
26	24 Mi	24 So	24 Di	24 Fr	24 So
	25 Do	25 So	25 Mi	25 Fr	25 Sa
	26 Fr	26 Mo 35	26 Do	26 So	26 Di
	27 Sa	27 Di	27 Fr	27 So	27 Mi
	28 So	28 Mi	28 Fr	28 Mo 44	28 Do
	29 Mo 31	29 Do	29 So	29 Di	29 Fr
	30 Di	30 Fr	30 Mo 40	30 Mi	30 So
	31 Mi	31 Fr		31 Do <small>Tag der Unabhängigkeit</small>	

7. August 2013

bei Sunna (scheuer als Doc und Habibi) werden ebenfalls Läsionen im Analbereich bemerkt

ini	Juli	August	September	Oktober	No
	1 Mi 27	1 Do	1 Fr	1 Sa	1 So
	2 Di	2 Mi	2 Do 36	2 Fr	2 Sa
23	3 Mi	3 Do	3 Fr	3 Sa <small>Tag der Unabhängigkeit</small>	3 So
	4 Do	4 Fr	4 Sa	4 So	4 Mi
	5 Fr	5 Sa <small>Docu. Habibi</small>	5 So	5 Mi	5 Do
	6 Sa	6 So	6 Mi	6 Do	6 Fr
	7 So	7 Mi <small>Sunna</small>	7 Do	7 Fr 41	7 Sa
	8 Mi 28	8 Do	8 Fr	8 Sa	8 So
	9 Do	9 Fr	9 Sa 37	9 So	9 Mi
24	10 Mi	10 Do <small>Habibi</small>	10 Fr	10 Sa	10 So
	11 Do	11 Fr	11 Sa	11 So	11 Mi
	12 Fr	12 Sa 33	12 So	12 Mi	12 Do
	13 Sa	13 So	13 Mi	13 Do	13 Fr
	14 So	14 Mi	14 Do	14 Fr 42	14 Sa
	15 Mi 29	15 Do <small>Welt-Arbeits-Tag</small>	15 Fr	15 Sa	15 So
	16 Do	16 Fr	16 Sa 38	16 So	16 Mi
25	17 Mi	17 Do	17 Fr	17 Sa	17 So
	18 Do	18 Fr	18 Sa	18 So	18 Mi
	19 Fr	19 Sa 34	19 So	19 Mi	19 Do
	20 Sa	20 So	20 Mi	20 Do	20 Fr
	21 So	21 Mi	21 Do	21 Fr 43	21 Sa
	22 Mi 30	22 Do	22 Fr <small>Reformationstag</small>	22 Sa	22 So
	23 Do	23 Fr	23 Sa 39	23 So	23 Mi
26	24 Mi	24 Do	24 Fr	24 Sa	24 So
	25 Do	25 Fr	25 Sa	25 So	25 Mi
	26 Fr	26 Sa 35	26 So	26 Mi	26 Do
	27 Sa	27 So	27 Mi	27 Do	27 Fr
	28 So	28 Mi	28 Do	28 Fr 44	28 Sa
	29 Mi 31	29 Do	29 Fr	29 Sa	29 So
	30 Do	30 Fr	30 Sa 40	30 So	30 Mi
	31 Mi	31 Do		31 Fr <small>Reformationstag</small>	

10. August 2013

- Habibi hat rechts ein „dickes Auge“

(das Auge war seit 12.7.2013 2 x angeschwollen gewesen, jetzt ist es schlimmer)

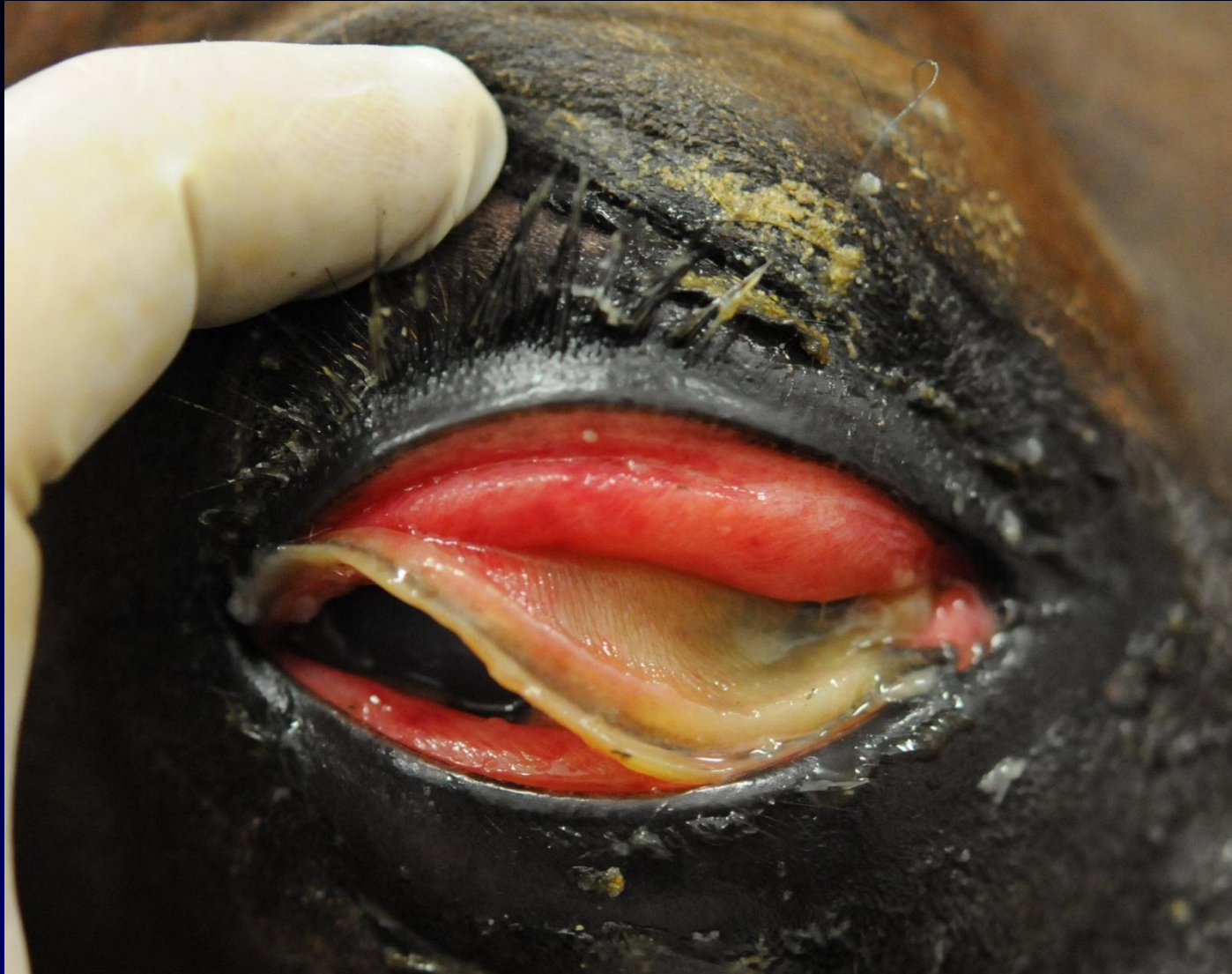ini	Juli	August	September	Oktober	No
	1 Mi 27	1 Do	1 Fr	1 Sa	1 So
	2 Di	2 Mi	2 Do 36	2 Fr	2 Sa
23	3 Mi	3 Do	3 Fr	3 Sa <small>Tag der Deutschen Einheit</small>	3 So
	4 Do	4 Fr	4 Sa	4 So	4 Mi
	5 Fr	5 Sa <small>Docu. Habibi</small>	5 So	5 Mi	5 Do
	6 Sa	6 So	6 Mi	6 Do	6 Fr
	7 So	7 Mi <small>Sunna</small>	7 Do	7 Fr 41	7 Sa
	8 Mi 28	8 Do	8 Fr	8 Sa	8 So
	9 Do	9 Fr	9 Sa 37	9 So	9 Mi
24	10 Fr	10 Sa <small>Habibi</small>	10 So	10 Mi	10 Do
	11 Sa	11 So	11 Mi	11 Do	11 Fr
	12 So	12 Mi <small>X Habibi TK</small>	12 Do	12 Fr	12 Sa
	13 Mi	13 Do	13 Fr	13 Sa	13 So
	14 Do	14 Fr	14 Sa	14 So 42	14 Mi
	15 Fr 29	15 Sa <small>Welt Science Day*</small>	15 So	15 Mi	15 Do
	16 Sa	16 So	16 Mi 38	16 Do	16 Fr
25	17 So	17 Mi	17 Do	17 Fr	17 Sa
	18 Do	18 Fr	18 Sa	18 So	18 Mi
	19 Fr	19 Sa 34	19 So	19 Mi	19 Do
	20 Sa	20 So	20 Mi	20 Do	20 Fr
	21 So	21 Mi	21 Do	21 Fr 43	21 Sa
	22 Mi 30	22 Do	22 Fr <small>Reformationstag</small>	22 Sa	22 So
	23 Do	23 Fr	23 Sa 39	23 So	23 Mi
26	24 Fr	24 Sa	24 So	24 Mi	24 Do
	25 Sa	25 So	25 Mi	25 Do	25 Fr
	26 So	26 Mi 35	26 Do	26 Fr	26 Sa
	27 Do	27 Fr	27 Sa	27 So	27 Mi
	28 Fr	28 Sa	28 So	28 Mi 44	28 Do
	29 Sa 31	29 So	29 Mi	29 Do	29 Fr
	30 So	30 Mi 40	30 Do	30 Fr	30 Sa
	31 Mi	31 Do		31 Fr <small>Reformationstag*</small>	

12. August 2013

- Habibi wird in nahe gelegene Pferdeklinik gebracht
- trotz intensiver Behandlung weitere Verschlechterung
- schließlich Bulbusentnahme rechts erforderlich

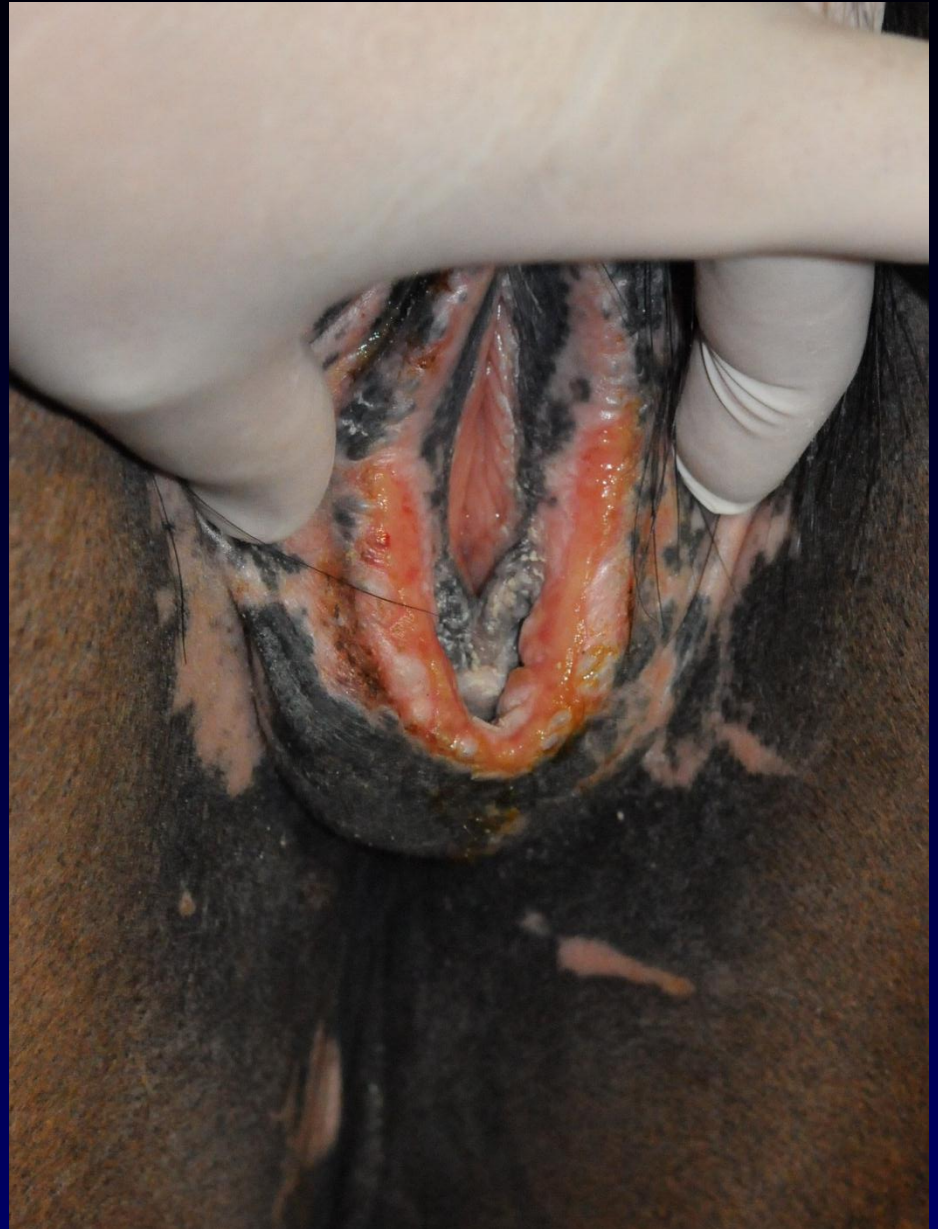
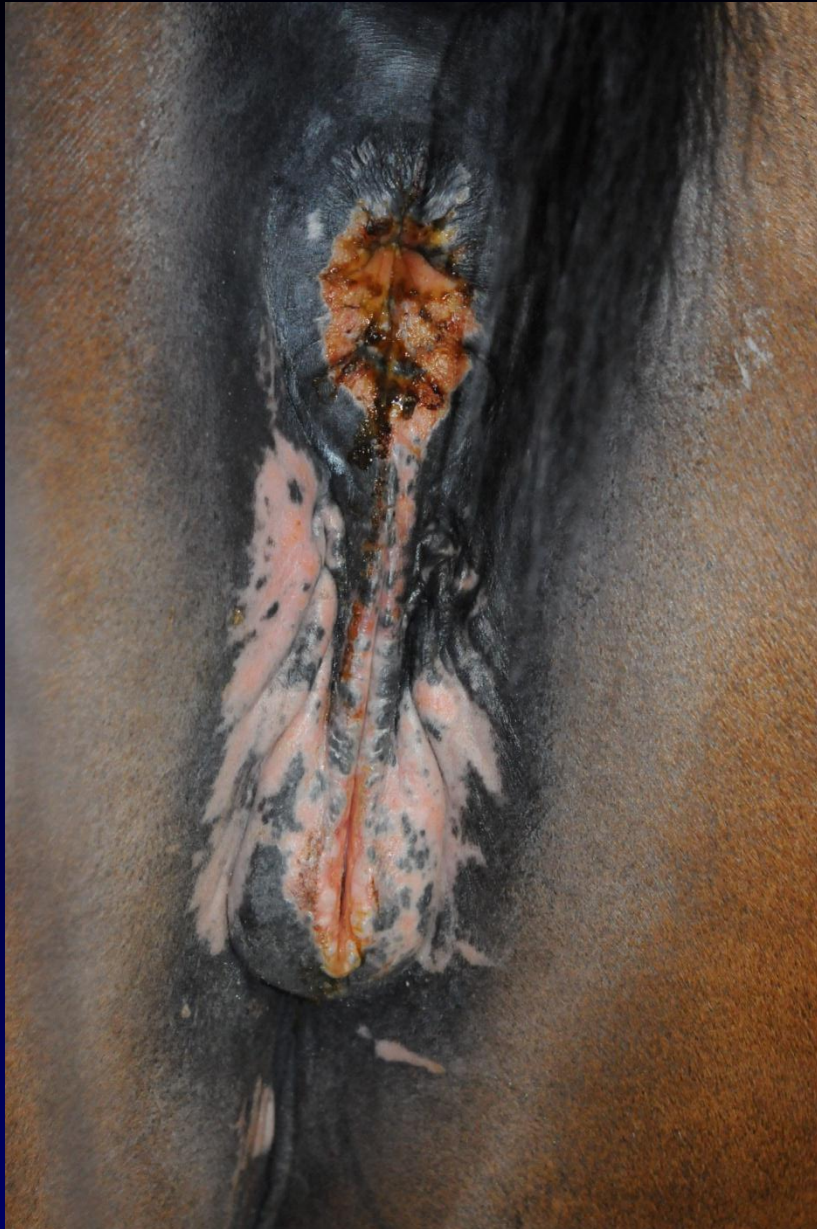Habibi: rechtes Auge am 12.8.2013

hochgradige pseudomembranöse Conjunctivitis



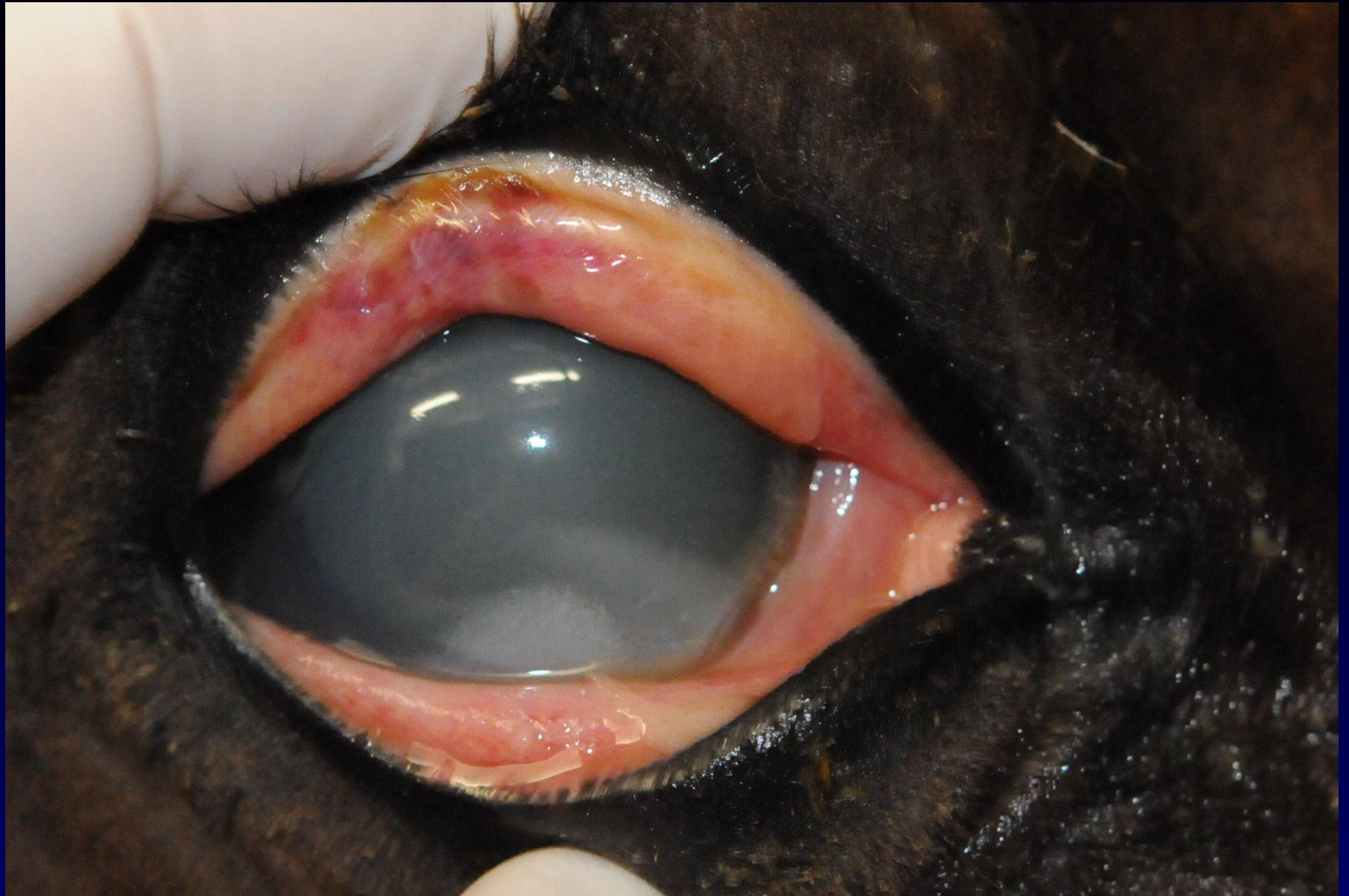Habibi

Anus und Vulva am 12.8.2013



Habibi

rechtes Auge am 22.8.2013



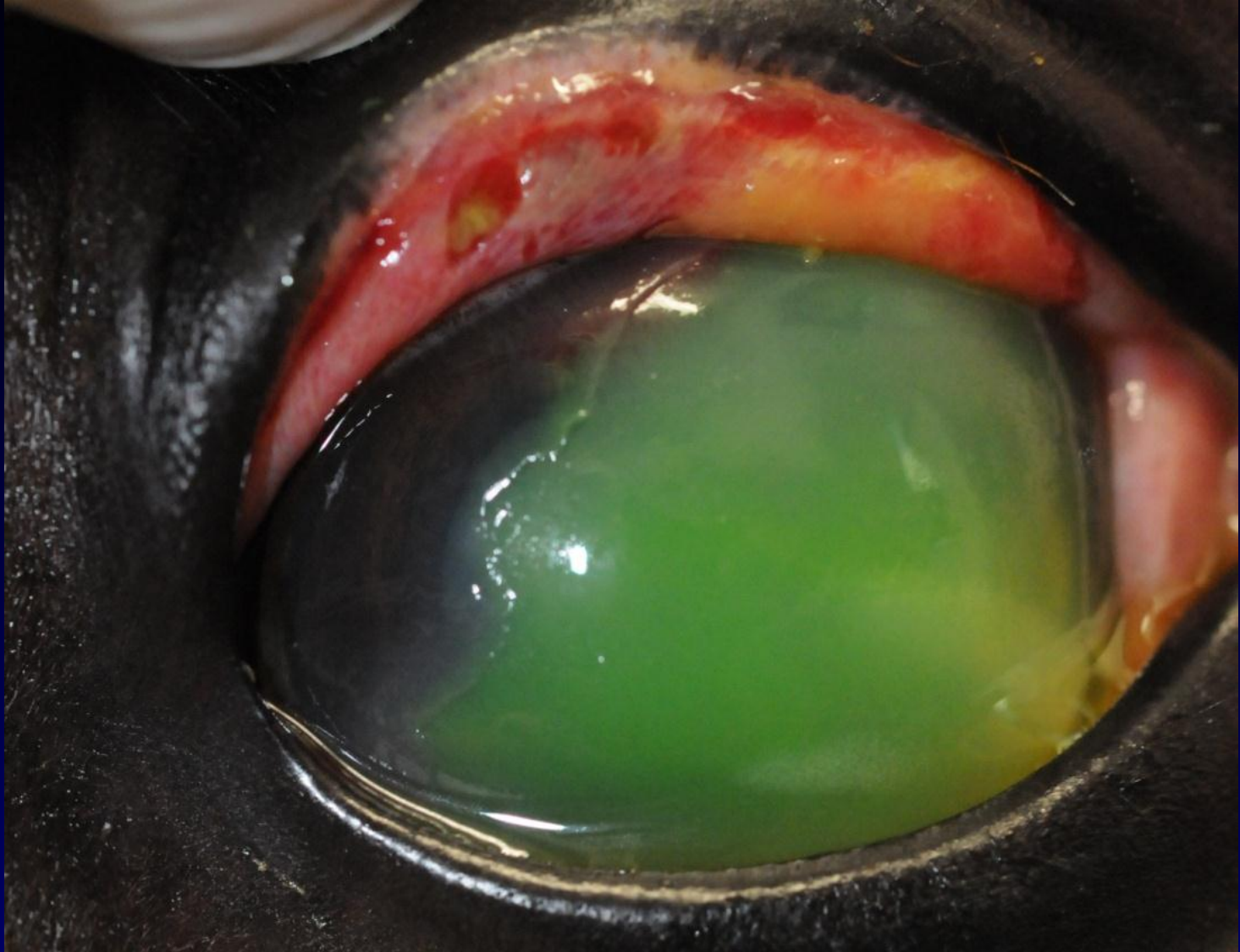
ini	Juli	August	September	Oktober	No
	1 Mi 27	1 Do	1 Fr	1 Sa	1 So
	2 Do	2 Fr	2 Sa 36	2 So	2 Mo
23	3 Mi	3 Do	3 Fr	3 Sa <small>Tag der Unabhängigkeit</small>	3 So
	4 Do	4 Fr	4 Sa	4 So	4 Mo
	5 Fr	5 Sa <small>Doc u. Habibi</small>	5 So	5 Mo	5 Di
	6 Sa	6 So	6 Mo	6 Di	6 Mi
	7 So	7 <small>Sunna</small>	7 Mo	7 Di 41	7 Mi
	8 Mo 28	8 Di	8 Mi	8 Do	8 Fr
	9 Di	9 Mi	9 Do 37	9 Fr	9 Sa
24	10 Mi	10 <small>Habibi</small>	10 Do	10 Fr	10 Sa
	11 Do	11 Fr	11 Sa	11 So	11 Mo
	12 Fr	12 <small>X Habibi TK</small>	12 So	12 Mo	12 Di
	13 Sa	13 So	13 Mo	13 Di	13 Mi
	14 So	14 Mo	14 Di	14 Mi 42	14 Do
	15 Mo 29	15 Di <small>Welt ohne Krieg</small>	15 Mi	15 Do	15 Fr
	16 Di	16 Mi	16 Do 38	16 Fr	16 Sa
25	17 Mi	17 Do	17 Fr	17 Sa	17 So
	18 Do	18 Fr	18 Sa	18 So	18 Mo
	19 Fr	19 Sa 34	19 So	19 Mo	19 Di
	20 Sa	20 So	20 Mo	20 Di	20 Mi
	21 So	21 Mo	21 Di	21 Mi 43	21 Do
	22 Mo 30	22 Di	22 Mi	22 Do	22 Fr
	23 Di	23 Mi	23 Do 39	23 Fr	23 Sa
26	24 Mi	24 <small>Doc</small>	24 Do	24 Fr	24 Sa
	25 Do	25 Fr	25 Sa	25 So	25 Mo
	26 Fr	26 Sa 35	26 So	26 Mo	26 Di
	27 Sa	27 So	27 Mo	27 Di	27 Mi
	28 So	28 Mo	28 Di	28 Mi 44	28 Do
	29 Mo 31	29 Di	29 Mi	29 Do	29 Fr
	30 Di	30 Mi	30 Do 40	30 Fr	30 Sa
	31 Mi	31 Do		31 Fr <small>Unabhängigkeit</small>	

24. August 2013

- Doc „kolikt“, dann Schwellung vom Präputium (ca. „3-fach angeschwollen“ und Unterbauchödem)
- Sunnas rechtes Auge ist angeschwollen

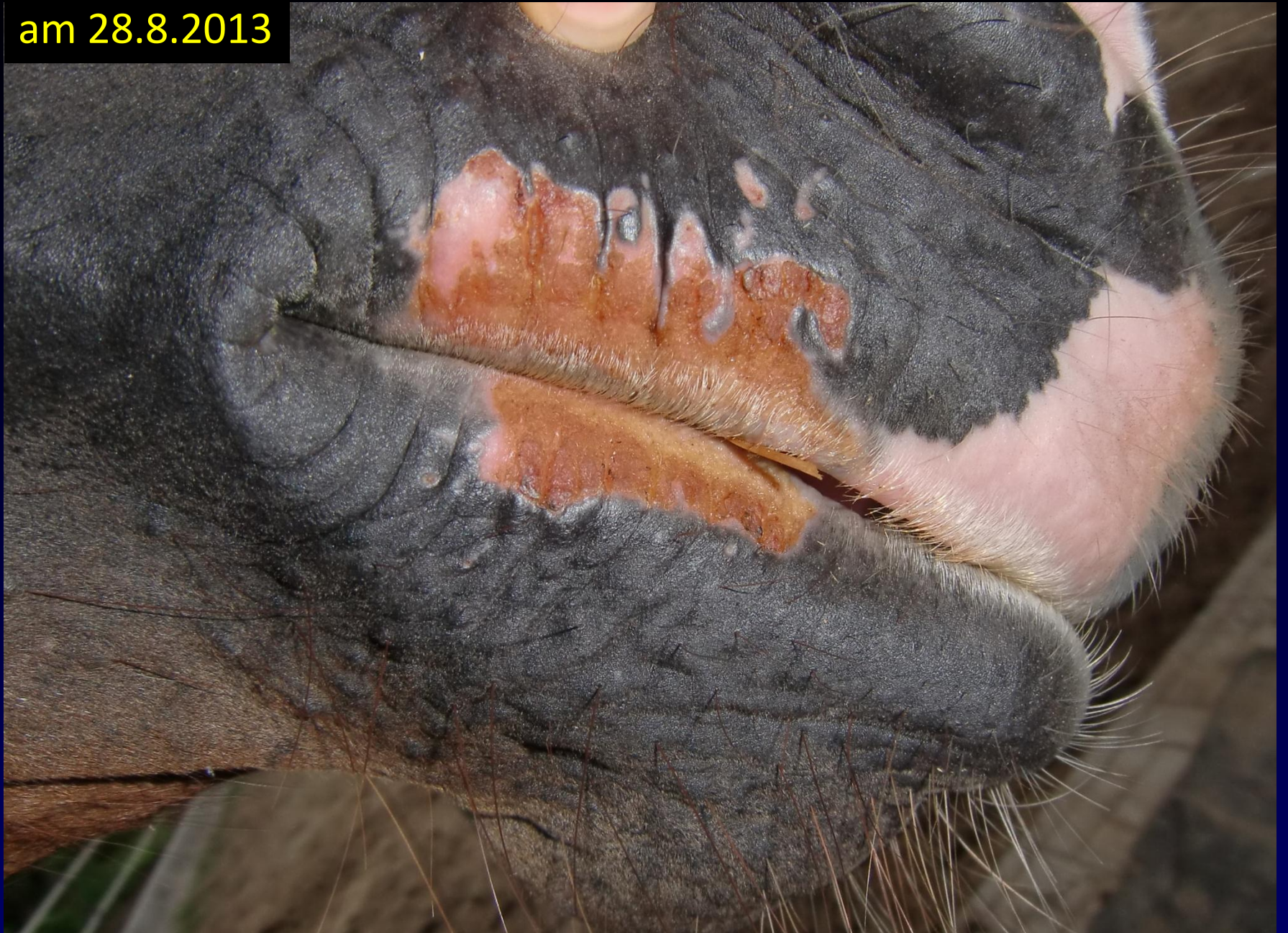Habibi

rechtes Auge am 26.8.2013

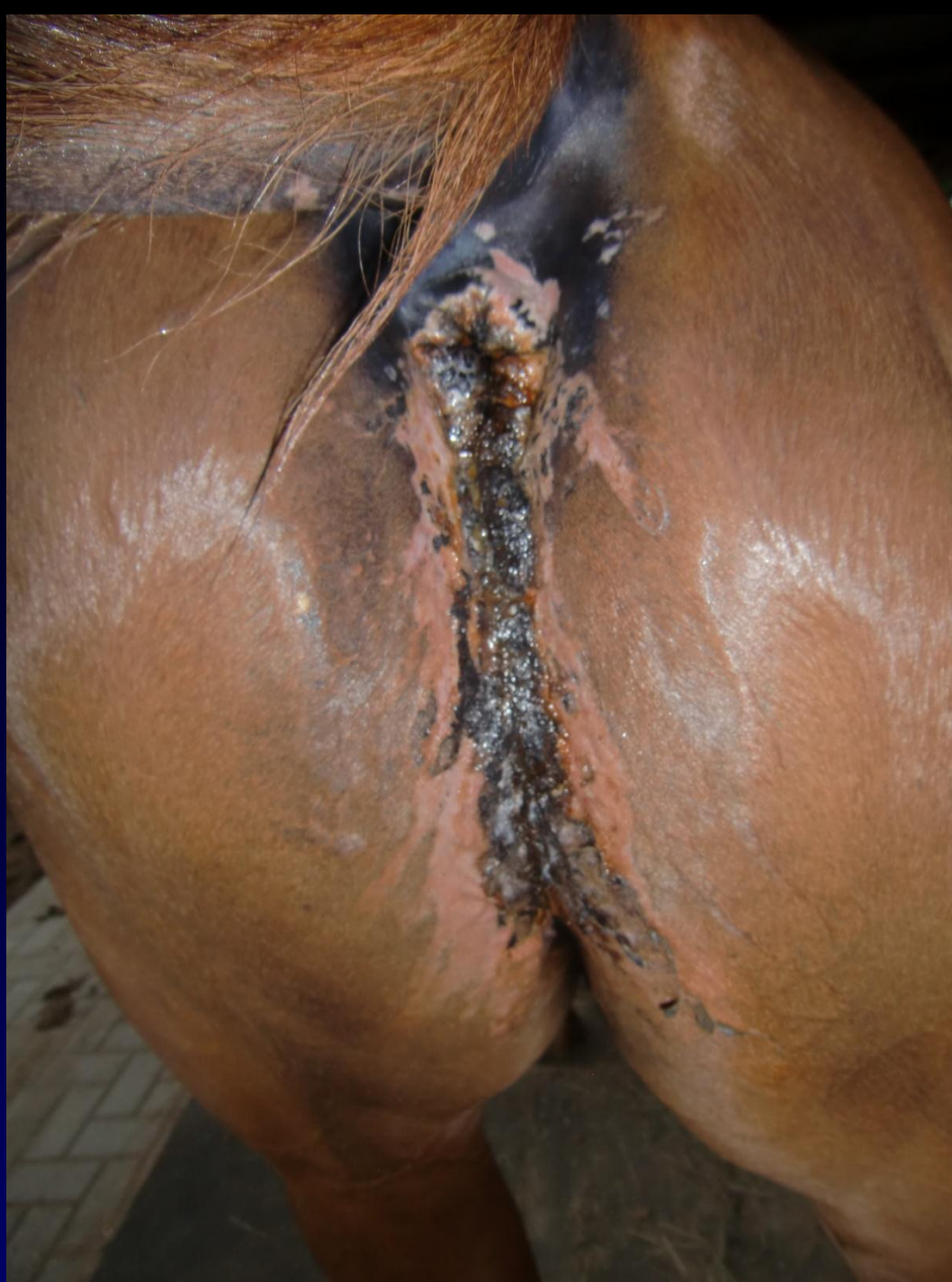

Doc

am 28.8.2013



Doc
am 28.8.2013



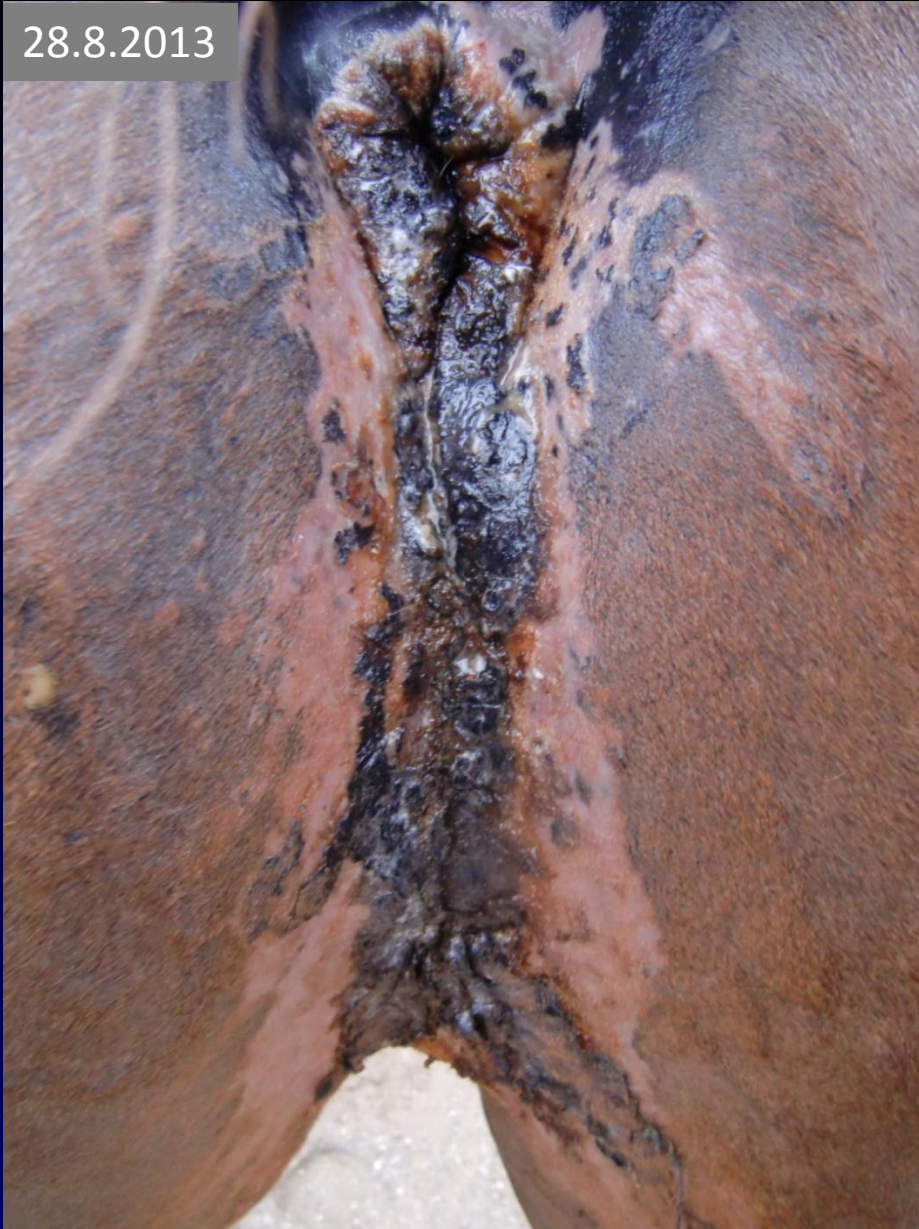
ini	Juli	August	September	Oktober	No
	1 Mi 27	1 Do	1 Fr	1 Sa	1 So
	2 Do	2 Fr	2 Sa	2 So	2 Mo
23	3 Fr	3 Sa	3 So	3 Mo	3 Di
	4 Sa	4 So	4 Mo	4 Di	4 Mi
	5 So	5 Mo	5 Di	5 Mi	5 Do
	6 Mo	6 Di	6 Mi	6 Do	6 Fr
	7 Di	7 Mi	7 Do	7 Fr	7 Sa 41
	8 Mi 28	8 Do	8 Fr	8 Sa	8 So
	9 Do	9 Fr	9 Sa	9 So	9 Mo
24	10 Fr	10 Sa	10 So	10 Mo	10 Di
	11 Sa	11 So	11 Mo	11 Di	11 Mi
	12 So	12 Mo	12 Di	12 Mi	12 Do
	13 Mo	13 Di	13 Mi	13 Do	13 Fr
	14 Di	14 Mi	14 Do	14 Fr	14 Sa 42
	15 Mi 29	15 Do	15 Fr	15 Sa	15 So
	16 Do	16 Fr	16 Sa	16 So	16 Mo 38
25	17 Fr	17 Sa	17 So	17 Mo	17 Di
	18 Sa	18 So	18 Mo	18 Di	18 Mi
	19 So	19 Mo	19 Di	19 Mi	19 Do 34
	20 Mo	20 Di	20 Mi	20 Do	20 Fr
	21 Di	21 Mi	21 Do	21 Fr	21 Sa 43
	22 Mi 30	22 Do	22 Fr	22 Sa	22 So
	23 Do	23 Fr	23 Sa	23 So	23 Mo 39
26	24 Fr	24 Sa	24 So	24 Mo	24 Di
	25 Sa	25 So	25 Mo	25 Di	25 Mi
	26 So	26 Mo	26 Di	26 Mi	26 Do 35
	27 Mo	27 Di	27 Mi	27 Do	27 Fr
	28 Di	28 Mi	28 Do	28 Fr	28 Sa 44
	29 Mi 31	29 Do	29 Fr	29 Sa	29 So
	30 Do	30 Fr	30 Sa	30 So	30 Mo 40
	31 Fr	31 Sa		31 So	

11. September 2013

- Doc kolikt, rechte Seite des Afters ist geschwollen und schmerzempfindlich
- zwischen 12.8. und 12.9.2013 (= Klinikaufenthalt von Habibi) sind Doc und Sunna nachts einmal durch den Zaun gegangen (Grund? Panik..?)

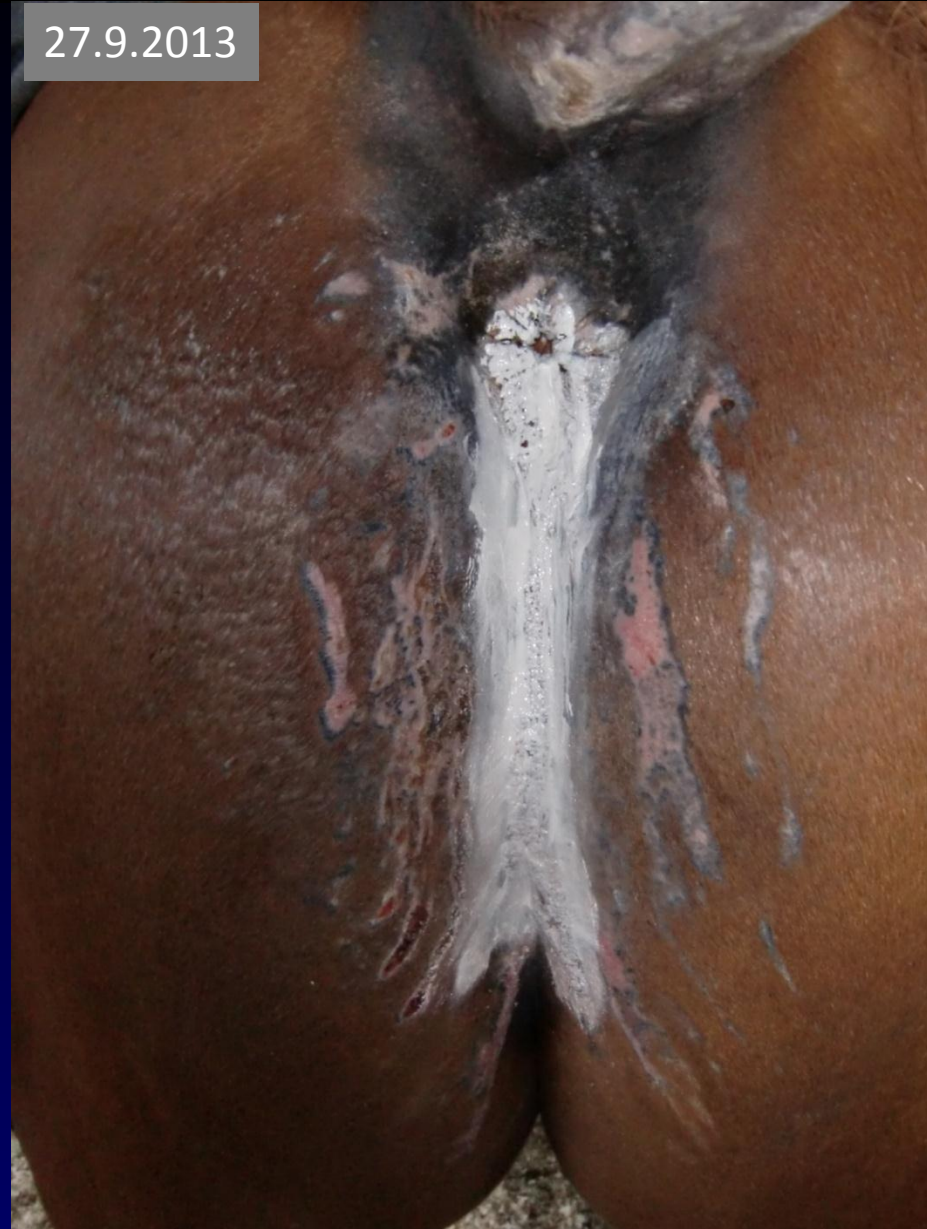Doc

28.8.2013

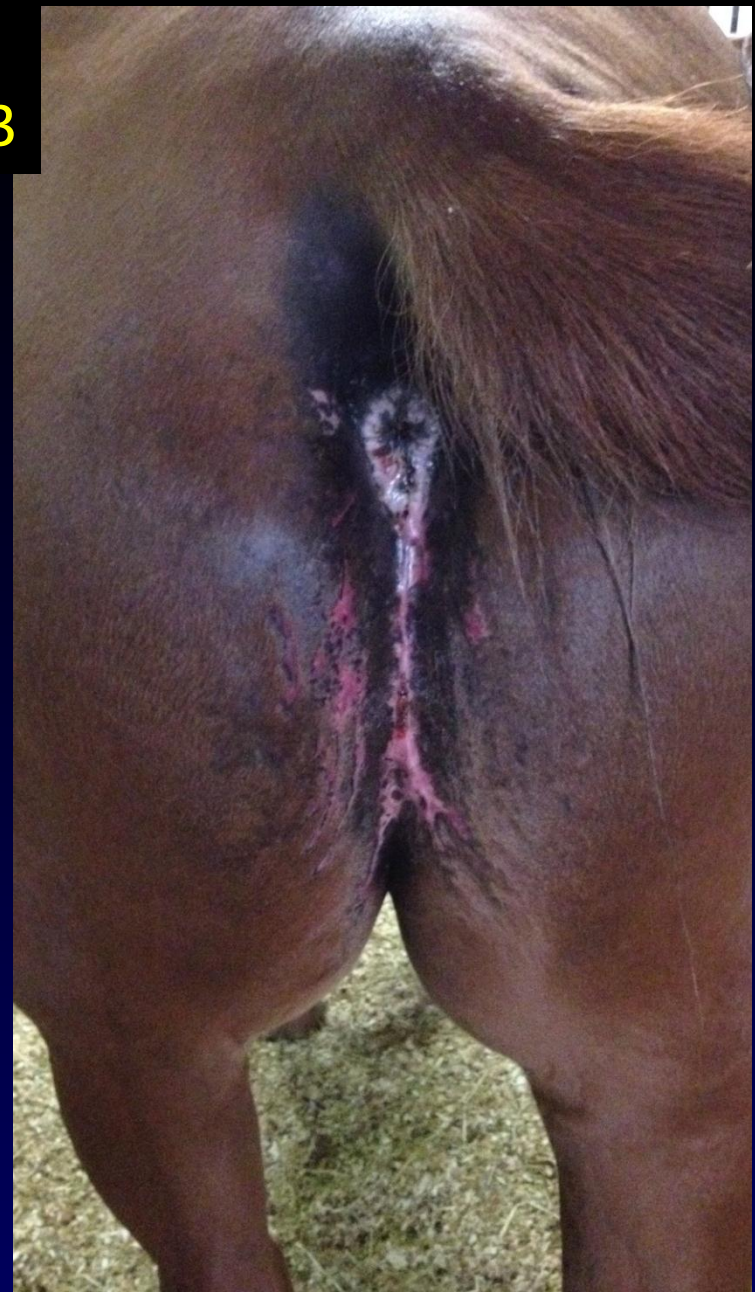
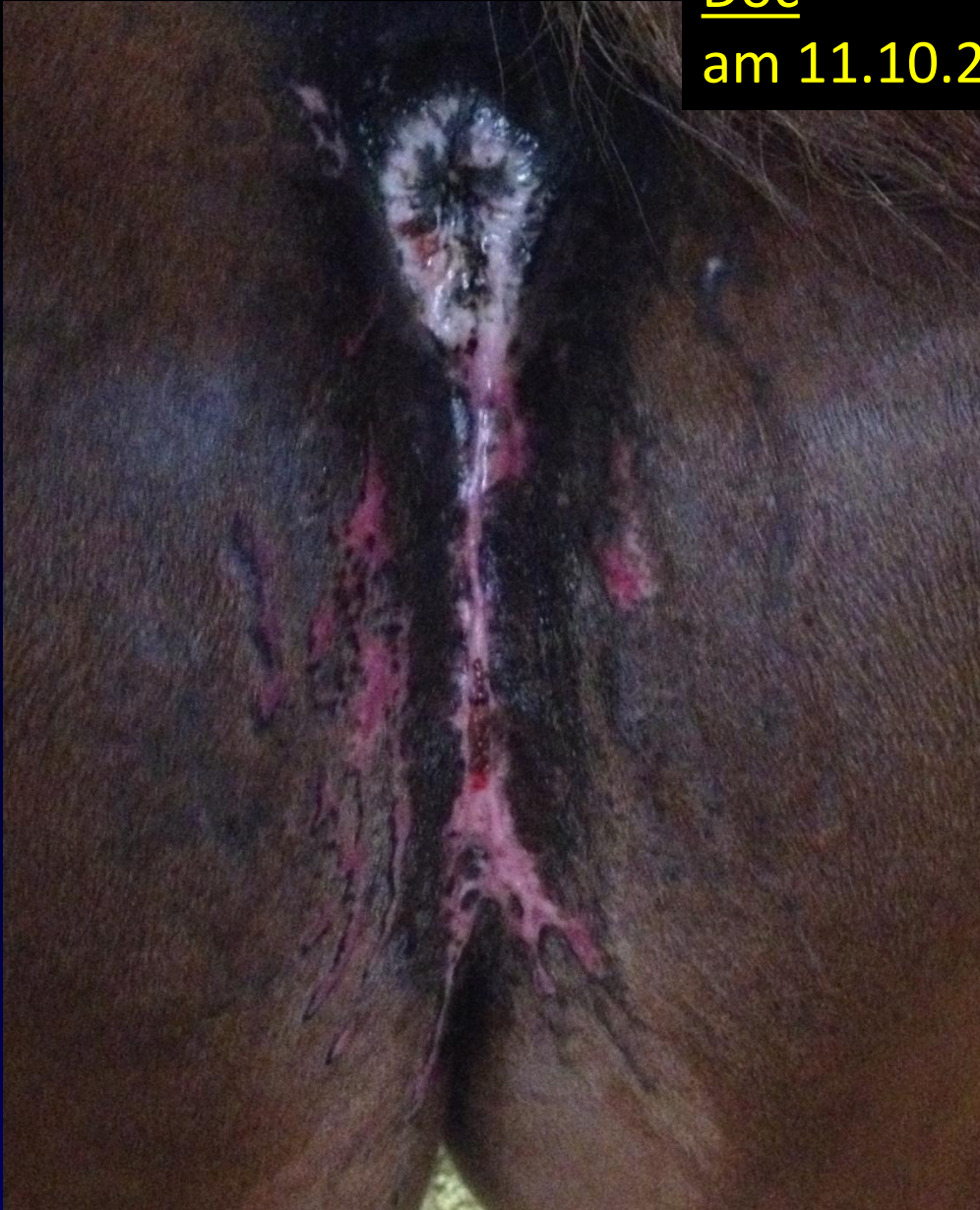


neue Läsionen

27.9.2013



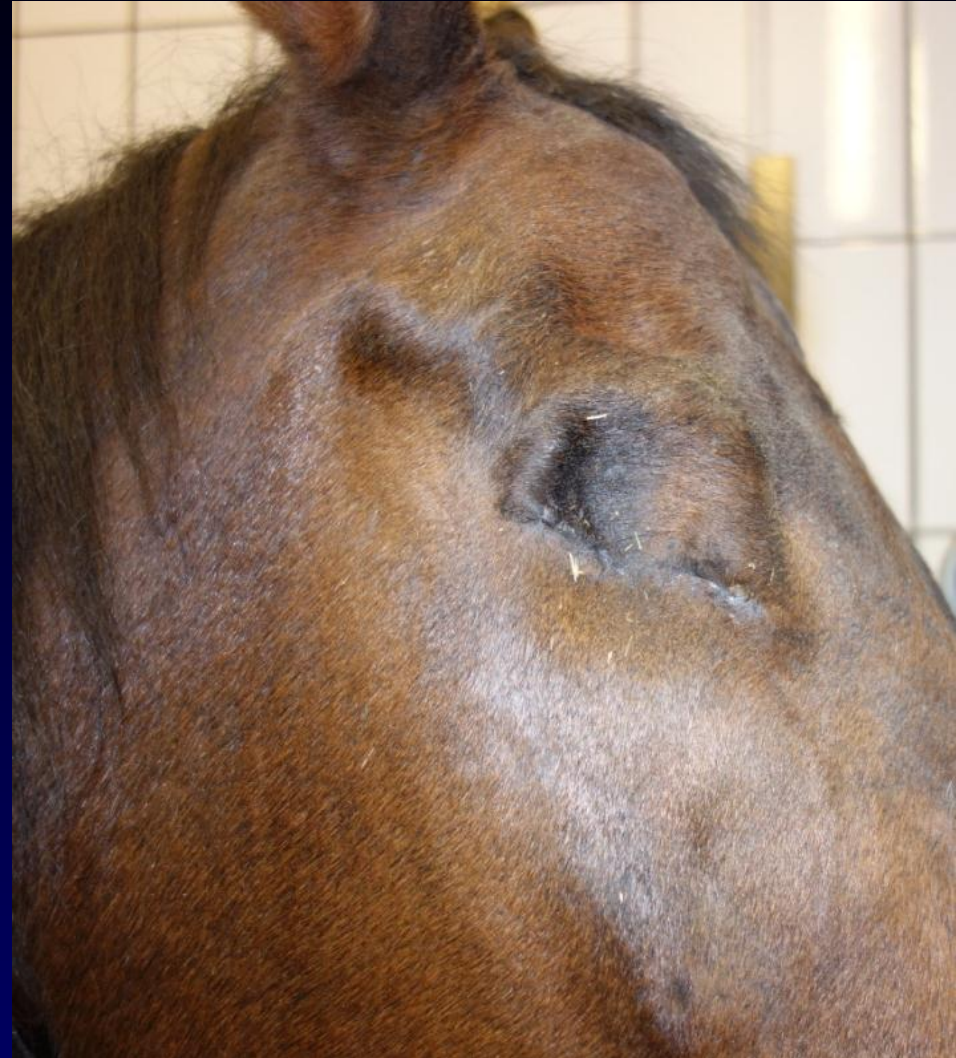Doc
am 11.10.2013



nach Verlassen des Stalls in Abheilung, keine erneuten Läsionen

12. September 2013

- Habibi kehrt nach Entnahme des rechten Auges aus der Tierklinik zurück, alle Läsionen sind abgeheilt



ini	Juli	August	September	Oktober	No
	1 Mi 27	1 Do	1 Fr	1 Sa	1 So
	2 Di	2 Mi	2 Do 36	2 Fr	2 Sa
23	3 Mi	3 Do	3 Fr	3 Sa <small>Tag der Unabhängigkeit</small>	3 So
	4 Do	4 Fr	4 Sa	4 So	4 Mo
	5 Fr	5 Sa <small>Doc u. Habibi</small>	5 So	5 Mo	5 Di
	6 Sa	6 So	6 Mo	6 Di	6 Mi
	7 So	7 Mo <small>Sunna</small>	7 Di	7 Mi 41	7 Do
	8 Mo 28	8 Di	8 Mi	8 Do	8 Fr
	9 Di	9 Mi	9 Do 37	9 Fr	9 Sa
24	10 Mi	10 Do <small>Habibi</small>	10 Fr	10 Sa	10 So
	11 Do	11 Fr	11 Sa <small>Doc</small>	11 So	11 Mo
	12 Fr	12 Sa <small>X Habibi TK</small>	12 So <small>X Habibi zurück</small>	12 Mo	12 Di
	13 So	13 Mo	13 Di <small>Habibi</small>	13 Mi	13 Do
	14 So	14 Mo	14 Di	14 Mi 42	14 Do
	15 Mo 29	15 Di <small>Welt-Geschichtes-Tag</small>	15 Mi	15 Do	15 Fr
	16 Di	16 Mi	16 Do 38	16 Fr	16 Sa
25	17 Mi	17 Do	17 Fr	17 Sa	17 So
	18 Do	18 Fr	18 Sa	18 So	18 Mo
	19 Fr	19 Sa 34	19 So	19 Mo	19 Di
	20 So	20 Mo	20 Di	20 Mi	20 Do
	21 So	21 Mo	21 Di	21 Mi 43	21 Do
	22 Mo 30	22 Di	22 Mi	22 Do	22 Fr
	23 Di	23 Mi	23 Do 39	23 Fr	23 Sa
26	24 Mi	24 Do <small>Doc</small>	24 Fr	24 Sa	24 So
	25 Do	25 Fr	25 Sa	25 So	25 Mo
	26 Fr	26 Sa 35	26 So	26 Mo	26 Di
	27 So	27 Mo	27 Di	27 Mi	27 Do
	28 So	28 Mo	28 Di	28 Mi 44	28 Do
	29 Mo 31	29 Di	29 Mi	29 Do	29 Fr
	30 Di	30 Mi	30 Do 40	30 Fr	30 Sa
	31 Mi	31 Do		31 Fr <small>Welt-Geschichtes-Tag</small>	

13. September 2013

- Habibi kolikt wie Doc 2 Tage zuvor, After und Scheide sind geschwollen und hochgradig schmerzhaft

(die Läsionen von Anfang August waren während ihres Klinikaufenthalts abgeheilt)

ini	Juli	August	September	Oktober	No
	1 Mi 27	1 Do	1 Fr	1 Sa	1 So
	2 Di	2 Mi	2 Do 36	2 Fr	2 Sa
23	3 Mi	3 Do	3 Fr	3 Sa <small>Tag der Deutschen Einheit</small>	3 So
	4 Do	4 Fr	4 Sa	4 So	4 Mi
	5 Fr	5 Sa Doc u. Habibi	5 So	5 Mi	5 Do
	6 Sa	6 So	6 Mi	6 Do	6 Fr
	7 So	7 Mi Sunna	7 Do	7 Fr 41	7 Sa
	8 Mi 28	8 Do	8 Fr	8 Sa	8 So
	9 Do	9 Fr	9 Sa 37	9 So	9 Mi
24	10 Fr	10 Sa Habibi	10 So	10 Mi	10 Do
	11 Sa	11 So	11 Mi Doc	11 Do	11 Fr
	12 So	12 Mi Habibi	12 Do	12 Fr	12 Sa
	13 Mi	13 Do	13 Fr Habibi	13 Sa	13 So
	14 Do	14 Fr	14 Sa	14 So 42	14 Mi
	15 Fr 29	15 Sa <small>Welt ohne Raub*</small>	15 So	15 Mi	15 Do
	16 Sa	16 So	16 Mi 38	16 Do	16 Fr
25	17 So	17 Mi	17 Do	17 Fr	17 Sa
	18 Mi	18 Do	18 Fr Habibi	18 Sa	18 So
	19 Do	19 Fr 34	19 Sa	19 So	19 Mi
	20 Fr	20 Sa	20 So	20 Mi	20 Do
	21 Sa	21 So	21 Mi	21 Do 43	21 Fr
	22 So 30	22 Mi	22 Do	22 Fr	22 Sa
	23 Mi	23 Do	23 Fr 39	23 Sa	23 So
26	24 Do	24 Fr Doc	24 Sa	24 So	24 Mi
	25 Fr	25 Sa	25 So	25 Mi	25 Do
	26 Sa	26 So 35	26 Mi	26 Do	26 Fr
	27 So	27 Mi	27 Do	27 Fr	27 Sa
	28 Mi 31	28 Do	28 Fr	28 Sa 44	28 So
	29 Do	29 Fr	29 Sa	29 So	29 Mi
	30 Fr	30 Sa	30 So 40	30 Mi	30 Do
	31 Sa	31 So		31 Mi <small>Erntedankfest*</small>	

18. September 2013

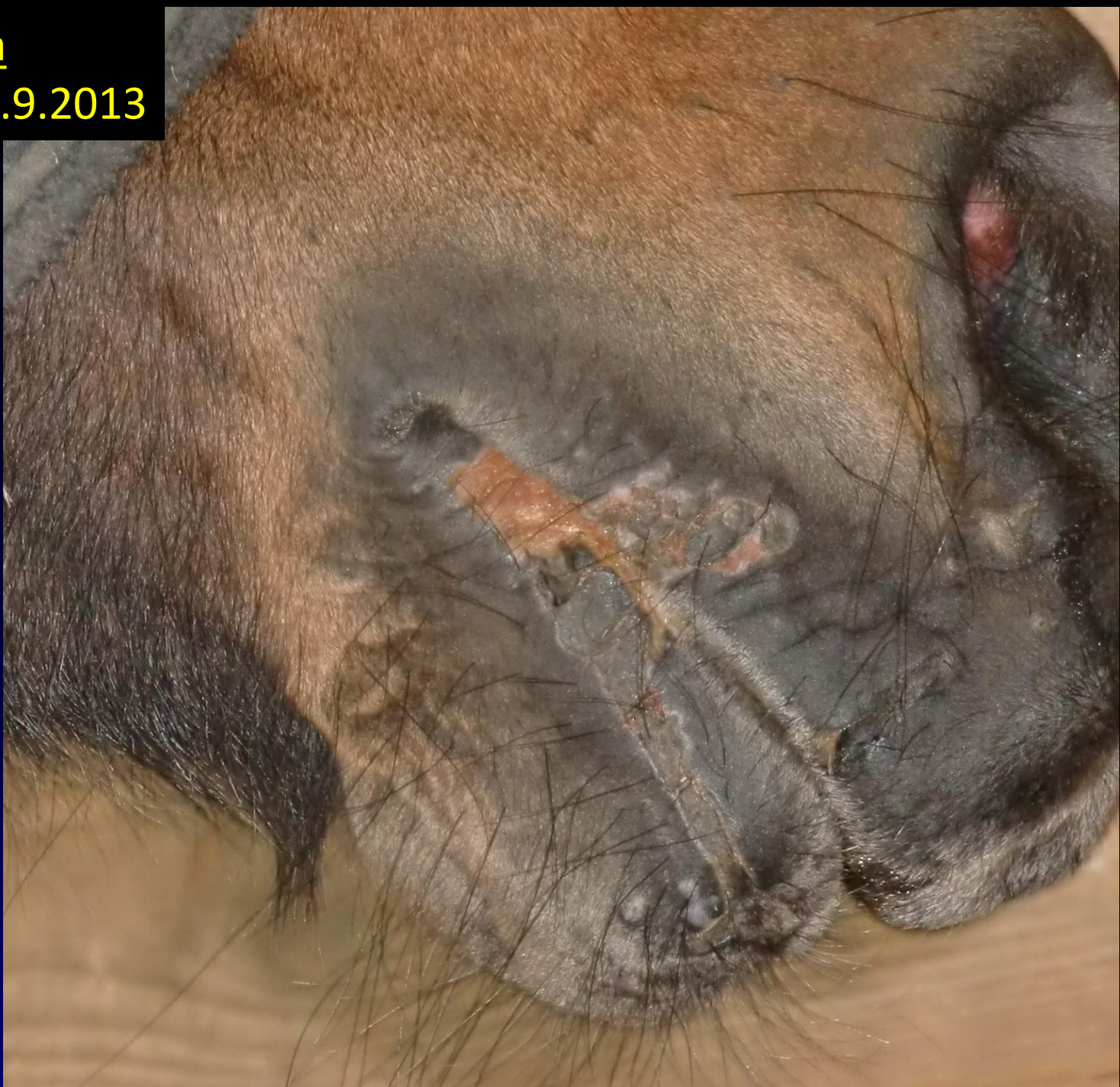- Habibis linkes Auge ist geschwollen, nur Bindehaut betroffen, tägliche Kontrollen durch HTÄ, Schwellung geht zurück, Bulbus obB

ini	Juli	August	September	Oktober	No
	1 Mi 27	1 Do	1 Fr	1 Sa	1 So
	2 Do	2 Fr	2 Sa 36	2 So	2 Mo
23	3 Mi	3 Do	3 Fr	3 Sa <small>Tag der Deutschen Einheit</small>	3 So
	4 Do	4 Fr	4 Sa	4 So	4 Mo
	5 Fr	5 Sa Doc u. Habibi	5 So	5 Mo	5 Di
	6 Sa	6 So	6 Mo	6 Di	6 Mi
	7 So	7 Sunna	7 Mo	7 Di 41	7 Mi
	8 Mo 28	8 Di	8 Mi	8 Do	8 Fr
	9 Di	9 Mi	9 Do 37	9 Fr	9 Sa
24	10 Mi	10 Habibi	10 Do	10 Fr	10 Sa
	11 Do	11 Fr	11 Doc	11 Sa	11 So
	12 Fr	12 Habibi	12 So	12 Mo	12 Di
	13 Sa	13 So	13 Habibi	13 Mo	13 Di
	14 So	14 Mo	14 Di	14 Mi 42	14 Do
	15 Mo 29	15 Di <small>Welt Science Day*</small>	15 Mi	15 Do	15 Fr
	16 Di	16 Mi	16 Do 38	16 Fr	16 Sa
25	17 Mi	17 Do	17 Fr	17 Sa	17 So
	18 Do	18 Fr	18 Habibi	18 So	18 Mo
	19 Fr	19 Sa 34	19 So	19 Mo	19 Di
	20 Sa	20 So	20 Mo	20 Di	20 Mi
	21 So	21 Mo	21 Di	21 Mi 43	21 Do
	22 Mo 30	22 Di	22 Reykja	22 Mi	22 Do
	23 Di	23 Mi	23 Do 39	23 Fr	23 Sa
26	24 Mi	24 Doc	24 Do	24 Fr	24 Sa
	25 Do	25 Fr	25 Sa	25 So	25 Mo
	26 Fr	26 Sa 35	26 So	26 Mo	26 Di
	27 Sa	27 So	27 Mo	27 Di	27 Mi
	28 So	28 Mo	28 Di	28 Mi 44	28 Do
	29 Mo 31	29 Di	29 Mi	29 Do	29 Fr
	30 Di	30 Mi	30 Do 40	30 Fr	30 Sa
	31 Mi	31 Do		31 Fr <small>Erntedankfest*</small>	

22. September 2013

- Reykja hat am Maul eine schmerzhaft Schwellung
- sie war bisher nicht betroffen, steht neben den bisher betroffenen Pferden aber nicht mit diesen zusammen im gleichen Stall bzw. Auslauf

Reykja
am 27.9.2013



25. September 2013

ini	Juli	August	September	Oktober	No
	1 Mi 27	1 Do	1 Fr	1 Sa	1 So
	2 Di	2 Mi	2 Do 36	2 Fr	2 Sa
23	3 Mi	3 Do	3 Fr	3 Sa <small>Tag der Deutschen Botschaft</small>	3 So
	4 Do	4 Fr	4 Sa	4 So	4 Mi
	5 Fr	5 Sa <small>Doc u. Habibi</small>	5 So	5 Mi	5 Do
	6 Sa	6 So	6 Mi	6 Do	6 Fr
	7 So	7 Mi <small>Sunna</small>	7 Do	7 Fr 41	7 Sa
	8 Mo 28	8 Di	8 Mi	8 Do	8 Fr
	9 Di	9 Mi	9 Do 37	9 Fr	9 Sa
24	10 Mi	10 Do <small>Habibi</small>	10 Fr	10 Sa	10 So
	11 Do	11 Fr	11 Sa <small>Doc</small>	11 So	11 Mi
	12 Fr	12 Sa <small>Habibi</small>	12 So	12 Mi	12 Do
	13 Sa	13 So	13 Mi <small>Habibi</small>	13 Do	13 Fr
	14 So	14 Mi	14 Do	14 Fr 42	14 Sa
	15 Mo 29	15 Di <small>Small Green Room</small>	15 Mi	15 Do	15 Fr
	16 Di	16 Mi	16 Do 38	16 Fr	16 Sa
25	17 Mi	17 Do	17 Fr	17 Sa	17 So
	18 Do	18 Fr	18 Sa <small>Habibi</small>	18 So	18 Mi
	19 Fr	19 Sa 34	19 So	19 Mi	19 Do
	20 Sa	20 So	20 Mi	20 Do	20 Fr
	21 So	21 Mi	21 Do	21 Fr 43	21 Sa
	22 Mo 30	22 Di	22 Mi <small>Reykja</small>	22 Do	22 Fr
	23 Di	23 Mi	23 Do 39	23 Fr	23 Sa
26	24 Mi	24 Do <small>Doc</small>	24 Fr	24 Sa	24 So
	25 Do	25 Fr	25 Sa <small>Doc u. Habibi</small>	25 So	25 Mi
	26 Fr	26 Sa 35	26 So	26 Mi	26 Do
	27 Sa	27 So	27 Mi	27 Do	27 Fr
	28 So	28 Mi	28 Do	28 Fr 44	28 Sa
	29 Mo 31	29 Di	29 Mi	29 Do	29 Fr
	30 Di	30 Mi	30 Do 40	30 Fr	30 Sa
	31 Mi	31 Do		31 Fr <small>Small Green Room</small>	

- Docs rechtes Auge ist morgens geschwollen
- Doc und Habibi bleiben im Stall
- Tierärztin untersucht morgens auch Habibis linkes Auge: ophthalmoskopisch bis zum Fundus einsehbar, keine Besonderheiten
- 16.00 Uhr: Habibi bekommt Augensalbe von Besitzerin, linkes Auge noch obB
- 18.00 Uhr: linkes Auge von Habibi hochgradig geschwollen, Transport in nahe gelegene Tierklinik

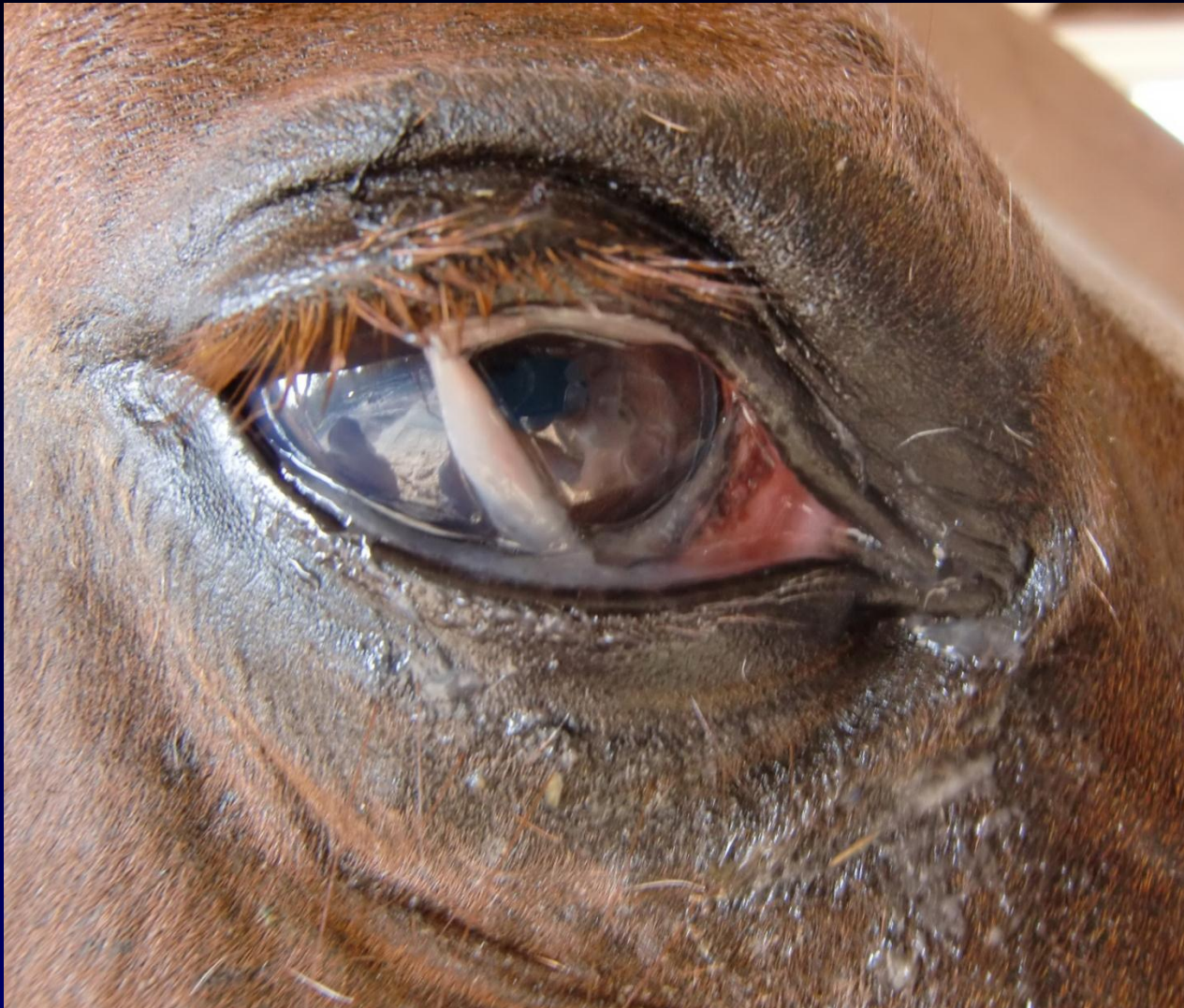26. September 2013

ini	Juli	August	September	Oktober	No
	1 Mi 27	1 Do	1 Fr	1 Sa	1 So
	2 Di	2 Mi	2 Do 36	2 Fr	2 Sa
23	3 Mi	3 Do	3 Fr	3 Sa <small>Tag der Deutschen Einheit</small>	3 So
	4 Do	4 Fr	4 Sa	4 So	4 Mi
	5 Fr	5 Sa <small>Doc u. Habibi</small>	5 So	5 Mi	5 Do
	6 Sa	6 So	6 Mi	6 Do	6 Fr
	7 So	7 Mi <small>Sunna</small>	7 Do	7 Fr 41	7 Sa
	8 Mo 28	8 Do	8 Fr	8 Sa	8 So
	9 Di	9 Fr	9 Sa 37	9 So	9 Mi
24	10 Mi	10 Sa <small>Habibi</small>	10 So	10 Mi	10 Do
	11 Do	11 So	11 Mi <small>Doc</small>	11 Do	11 Fr
	12 Fr	12 So <small>Habibi</small>	12 Mi	12 Do	12 Fr
	13 Sa	13 So	13 Mi <small>Habibi</small>	13 Do	13 Fr
	14 So	14 Mi	14 Do	14 Fr 42	14 Sa
	15 Mo 29	15 Do <small>Welt-Eltern-Tag</small>	15 Fr	15 Sa	15 So
	16 Di	16 Fr	16 Sa 38	16 So	16 Mi
25	17 Mi	17 So	17 Mi	17 Do	17 Fr
	18 Do	18 Fr	18 So <small>Habibi</small>	18 Mi	18 Do
	19 Fr	19 Sa 34	19 So	19 Mi	19 Do
	20 Sa	20 So	20 Mi	20 Do	20 Fr
	21 So	21 Mi	21 Do	21 Fr 43	21 Sa
	22 Mo 30	22 Do	22 Fr <small>Reykja</small>	22 Sa	22 So
	23 Di	23 Fr	23 Sa 39	23 So	23 Mi
26	24 Mi	24 So <small>Doc</small>	24 Mi	24 Do	24 Fr
	25 Do	25 So	25 Mi <small>Doc u. Habibi</small>	25 Do	25 Fr
	26 Fr	26 Sa 35	26 So	26 Mi	26 Do
	27 Sa	27 So	27 Mi	27 Do	27 Fr
	28 So	28 Mi	28 Do	28 Fr 44	28 Sa
	29 Mo 31	29 Do	29 Fr	29 Sa	29 So
	30 Di	30 Fr	30 Sa 40	30 So	30 Mi
	31 Mi	31 Do		31 Fr <small>Erntedankfest</small>	

weitere Verschlechterung von Habibis linkem Auge, Überweisung in die KFP der LMU

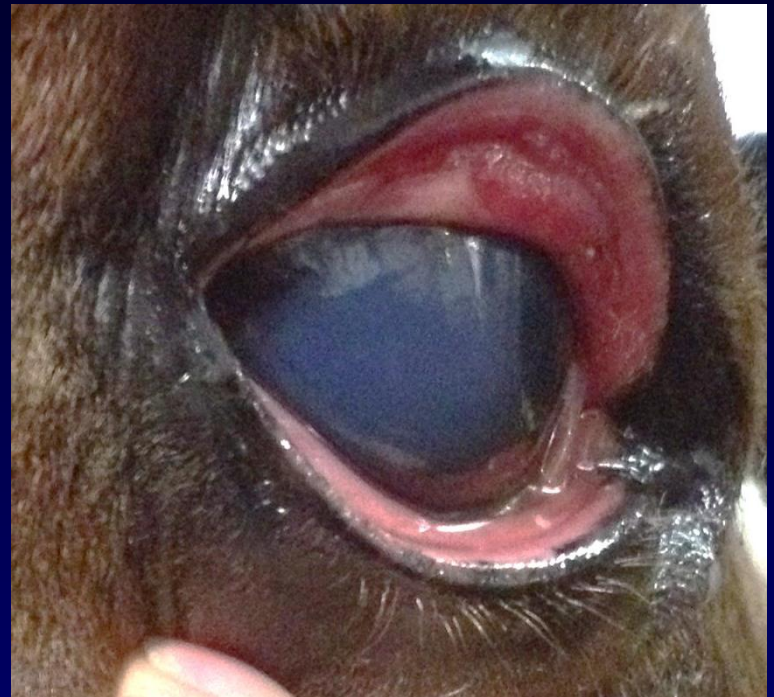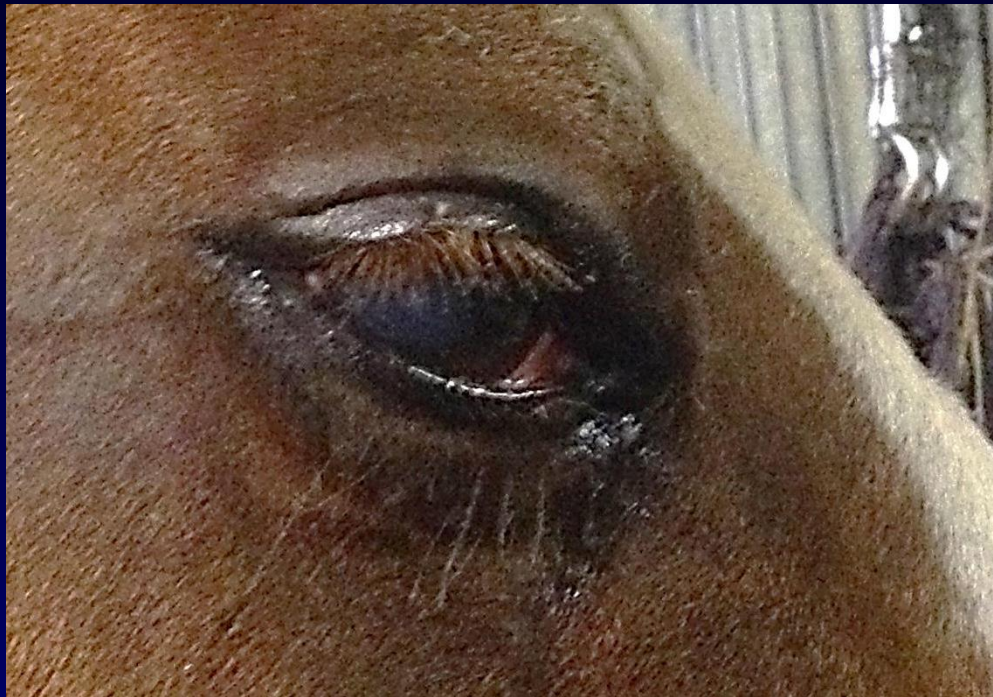27. September 2013

- Doc wird mit großflächigem Hornhautdefekt und Bindehautentzündung (pseudomembranöser Conjunctivitis) in eine andere Pferdeklinik gebracht



Doc : rechtes Auge am 11.10.2013

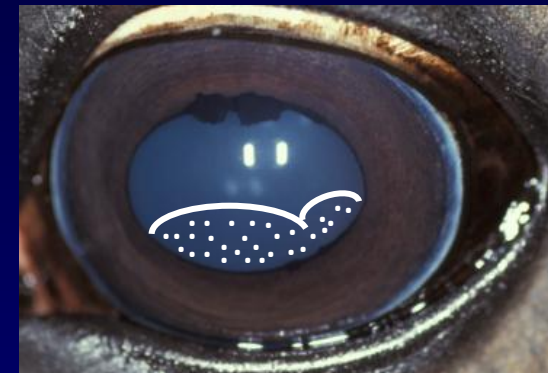allmähliche Heilung



Habibi: linkes Auge am 26.9.2013

- Auge wegen Chemosis nicht gut zu untersuchen
- auf Oberlid dünne ledrige Schicht
- Hornhaut diffus hauchartig getrübt
- Pupille mitteleng
- untere Hälfte der Linse sehr ungewöhnliche Trübung: schneeweiße feinpulvrige dünne Auflagerung auf der vorderen Linsenkapsel, landkartenartig begrenzt, Linse dahinter unauffällig
- Linsentrübung war am Vortag noch nicht vorhanden: HTÄ hatte ophthalmoskopierte und den Fundus unproblematisch scharf stellen können

→ penetrierende Noxe
= Auslöser der Kapselkatarakt?

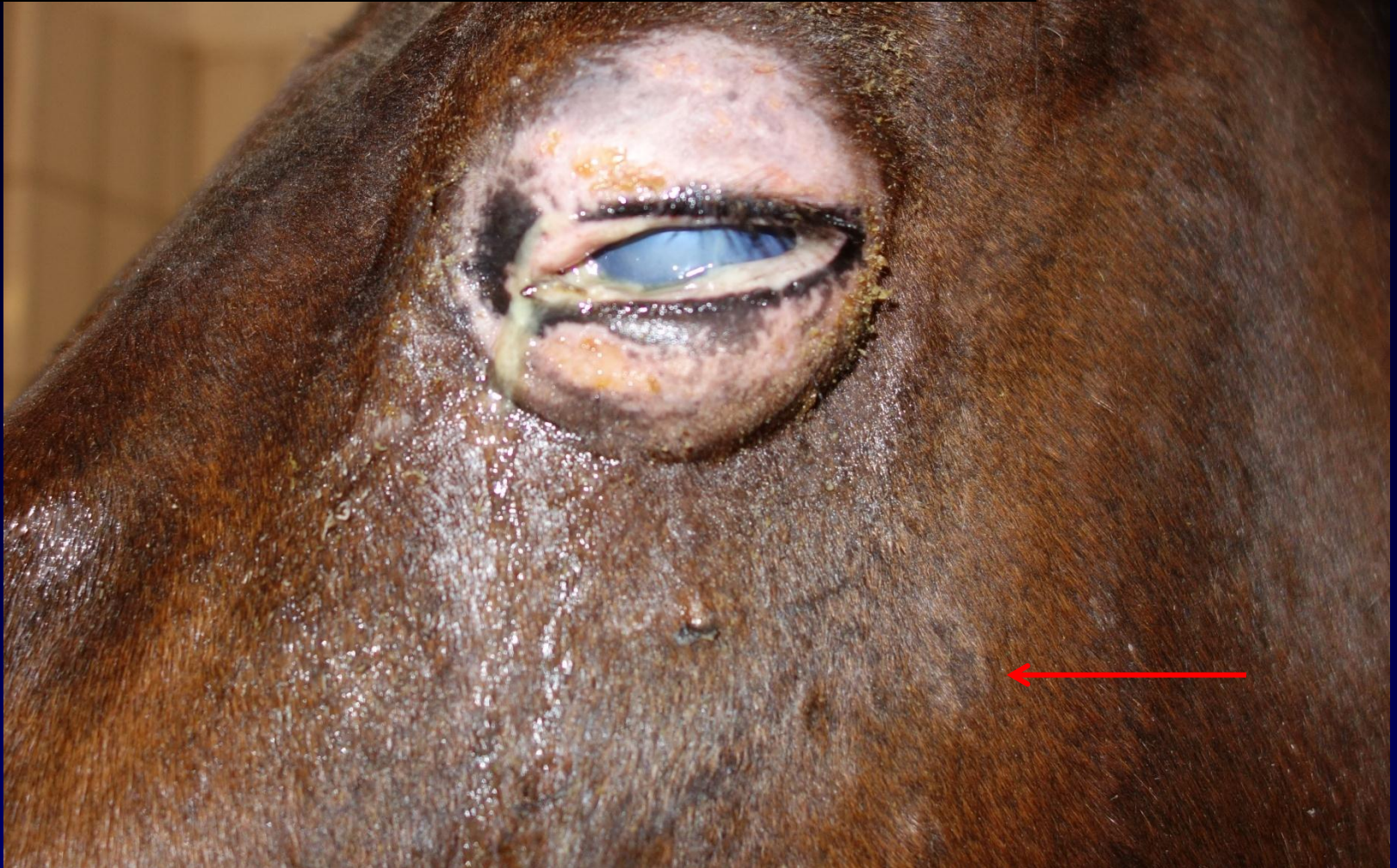

Habibi 27. September - 12. Oktober 2013

- Chemosis geht zurück, Oberlidhaut normalisiert sich, Hornhauttrübung nimmt allmählich zu, zunehmend Entzündungsprodukte in der vorderen Augenkammer, Katarakt schreitet langsam fort (Ultraschall)
- nach Rückgang der Lid- und Bindehautschwellung ist im Sklerabereich ventral vom Limbus Granulationsgewebe als Hinweis auf eine erhebliche (penetrierende) Skleraläsion erkennbar, steigender Meniskus von Entzündungsprodukten in der vorderen Augenkammer, zuletzt zunehmende Hornhauttrübung und schließlich wie von innen beginnende Einschmelzung der Hornhaut
- wegen aussichtsloser Prognose für Erhaltung des linken Auges Euthanasie

Habibi: linkes Auge am 1.10.2013 (6 Tage nach Verätzung)

pseudomembranöse Conjunctivitis,
Chemosis zurückgegangen,
Lidschwellung und Lidhautschädigung noch deutlich



Habibi: linkes Auge

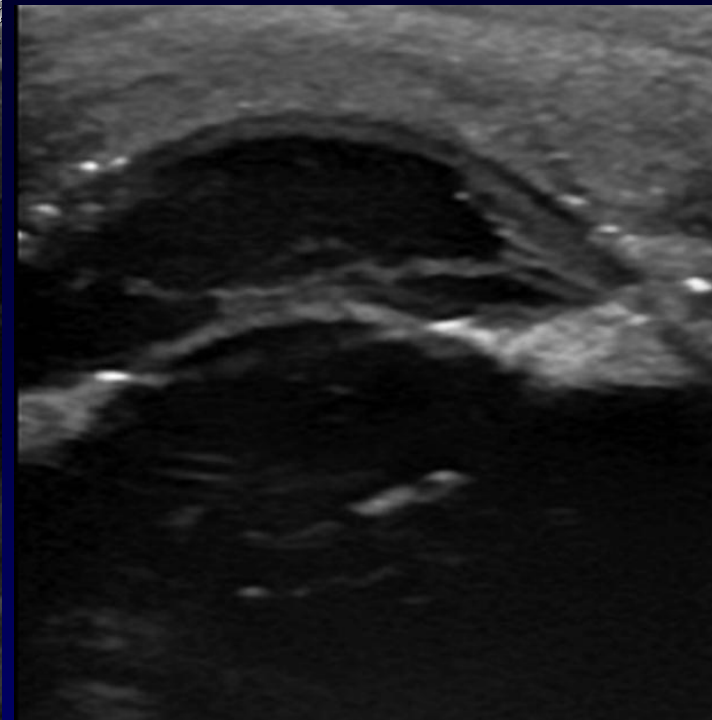
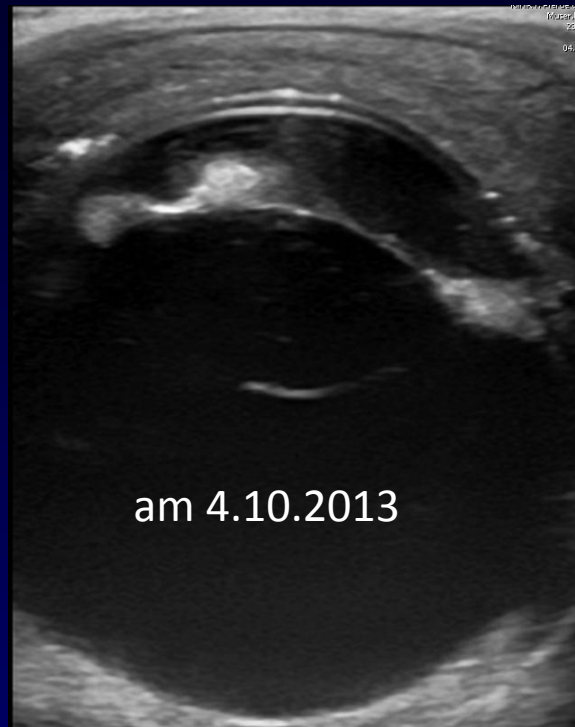
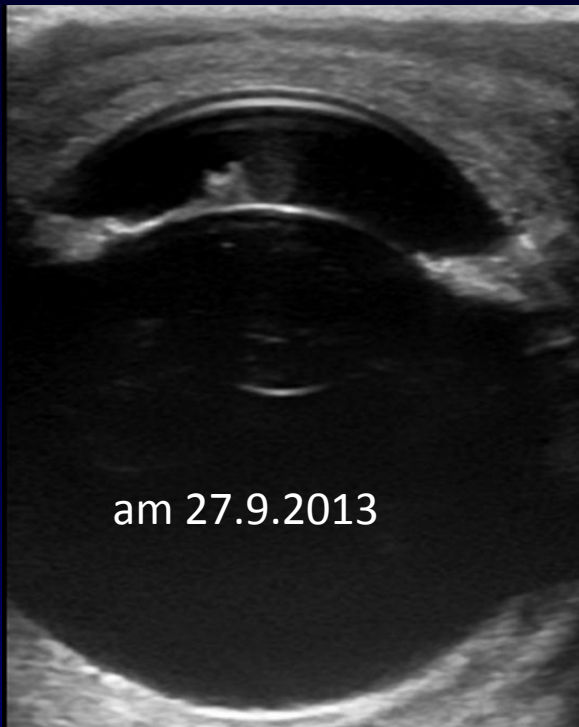
Bulbusatrophie

zunehmende entzündliche Einlagerungen

Katarakt

zunehmend echogene Veränderungen in Conjunctiva und Kornea

zunehmende Entzündungsprodukte auf Iris und im Kammerwinkel



Habibi: linkes Auge

„Membran“ aus der Bindehaut am 6.10.2013
in Formalin zur speziellen Untersuchung versandt

– Laborergebnis

Text

Text:

Material: Konjunktiva

-----Befund-Text-----

Eingang:07.10.13 MO Mb/vF Ausgang Di 08.10.13 G/h

Ein 0,2 g schweres, 2 x 1 x 0,1 cm großes, festes Gewebstück mit matt glänzender, hellgrauer Ober- und Schnittfläche. (In 5 parallele Schnitte lamelliert und vollständig eingebettet.)

An der Oberfläche vollständig ulzeriertes Epithel, darunter hochgradig Fibrinexsudation und viele Granulozyten, abschnittsweise auch Bakterienkolonien erkennbar. Kein vitales Gewebe.

BEURTEILUNG:

Nekrose und Ulzeration der Konjunktiva mit granulozytenbetonter reaktiver Entzündung.

KRITISCHER BERICHT:

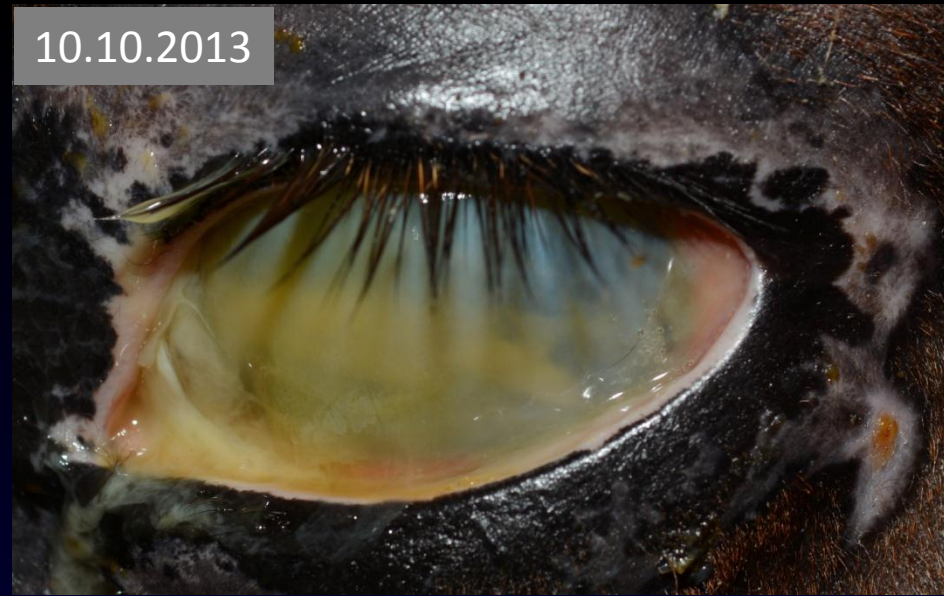Es liegt vollständig nekrotisches Material vor. Dies passt durchaus zur Vorstellung einer Verätzung. Eine Spezifität des Entzündungsmusters ist nicht zu sehen. Keine Pilze nachweisbar. Die Bakterien werden als Sekundärbesiedelung interpretiert.

Befundet durch: Dr. Claudia Geyer, FTA f. Pathologie

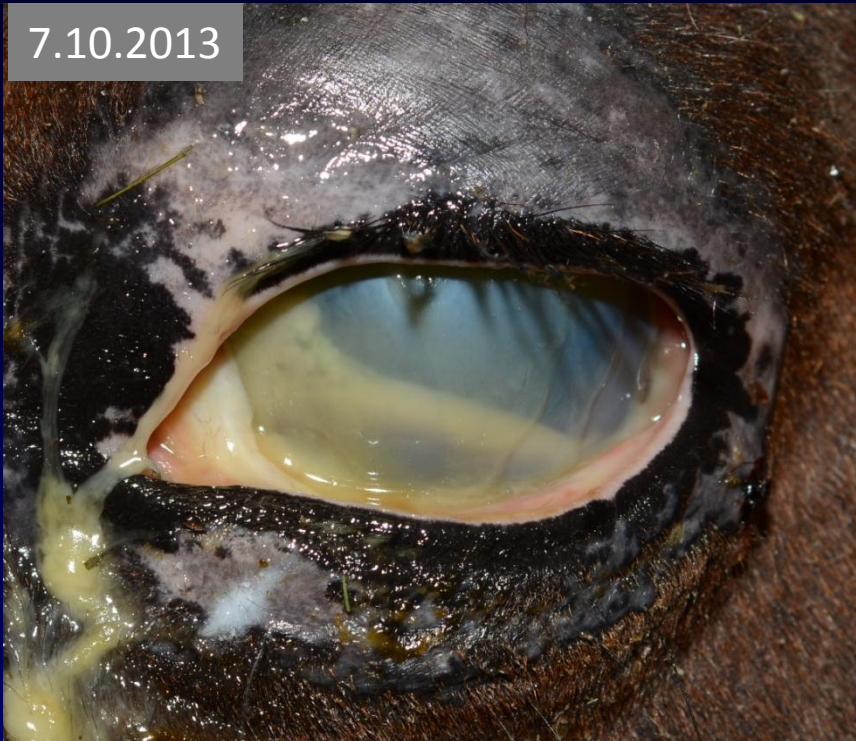Habibi: linkes Auge

zunehmende Hornhauttrübung,
steigender Meniskus der
Entzündungsprodukte
in der vorderen AK,
zuletzt Einschmelzung der HH

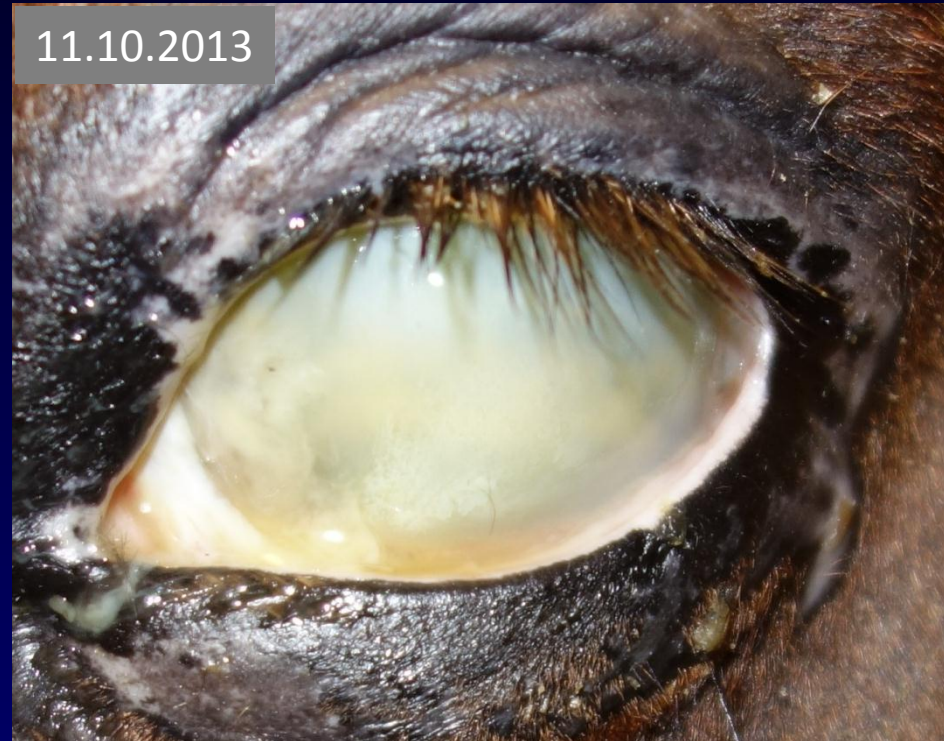10.10.2013



7.10.2013

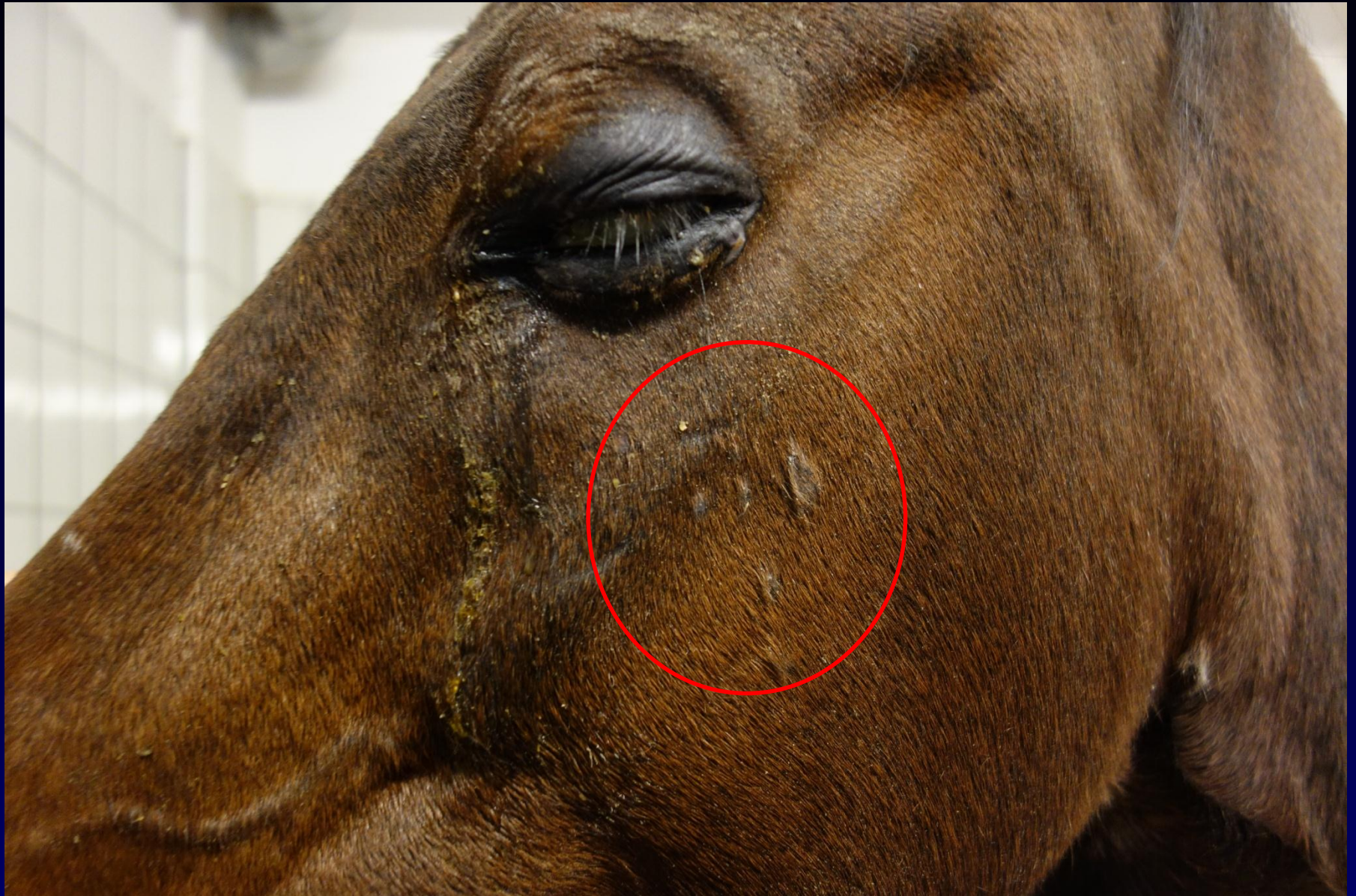

11.10.2013



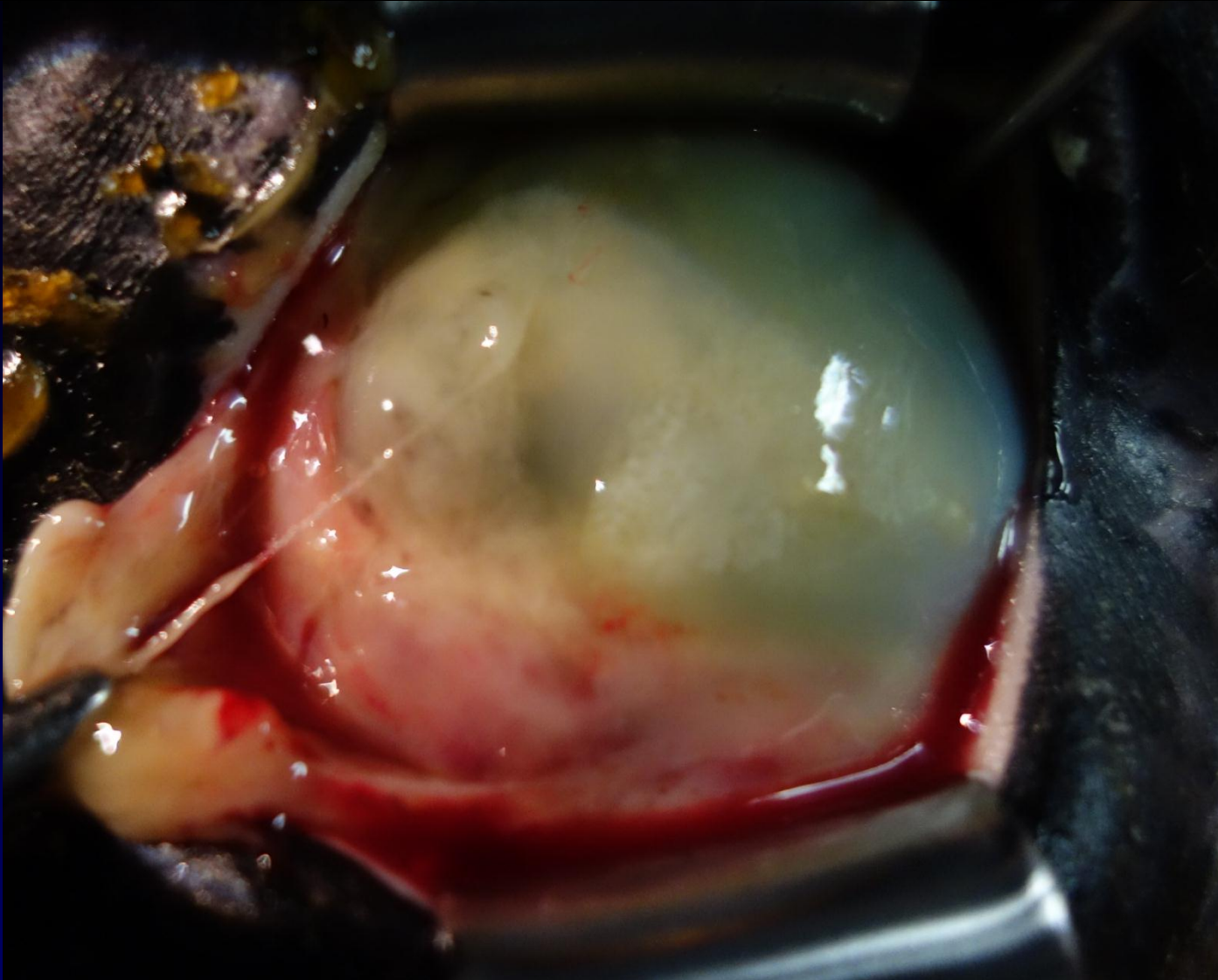
Habibi: linkes Auge am 11.10.2013 (16 Tage nach Verätzung)

ventral des Auges tropfenförmige Koagulationsnekrosen



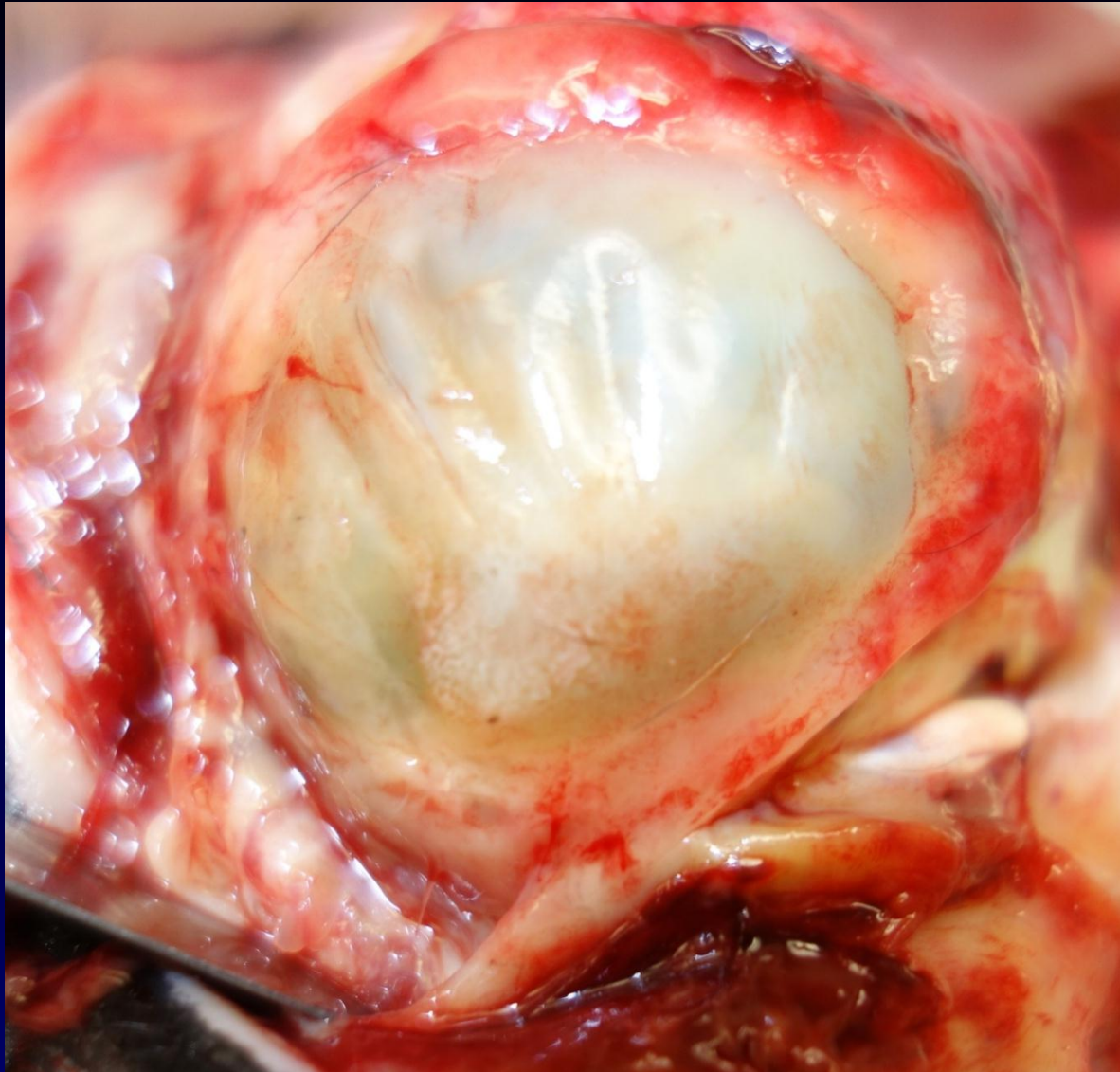
Habibi: linkes Auge am 12.10.2013 (17 Tage nach Verätzung):

Hornhautschädigung weiter fortgeschritten, Euthanasie



Habibi: linkes Auge am 12.10.2013

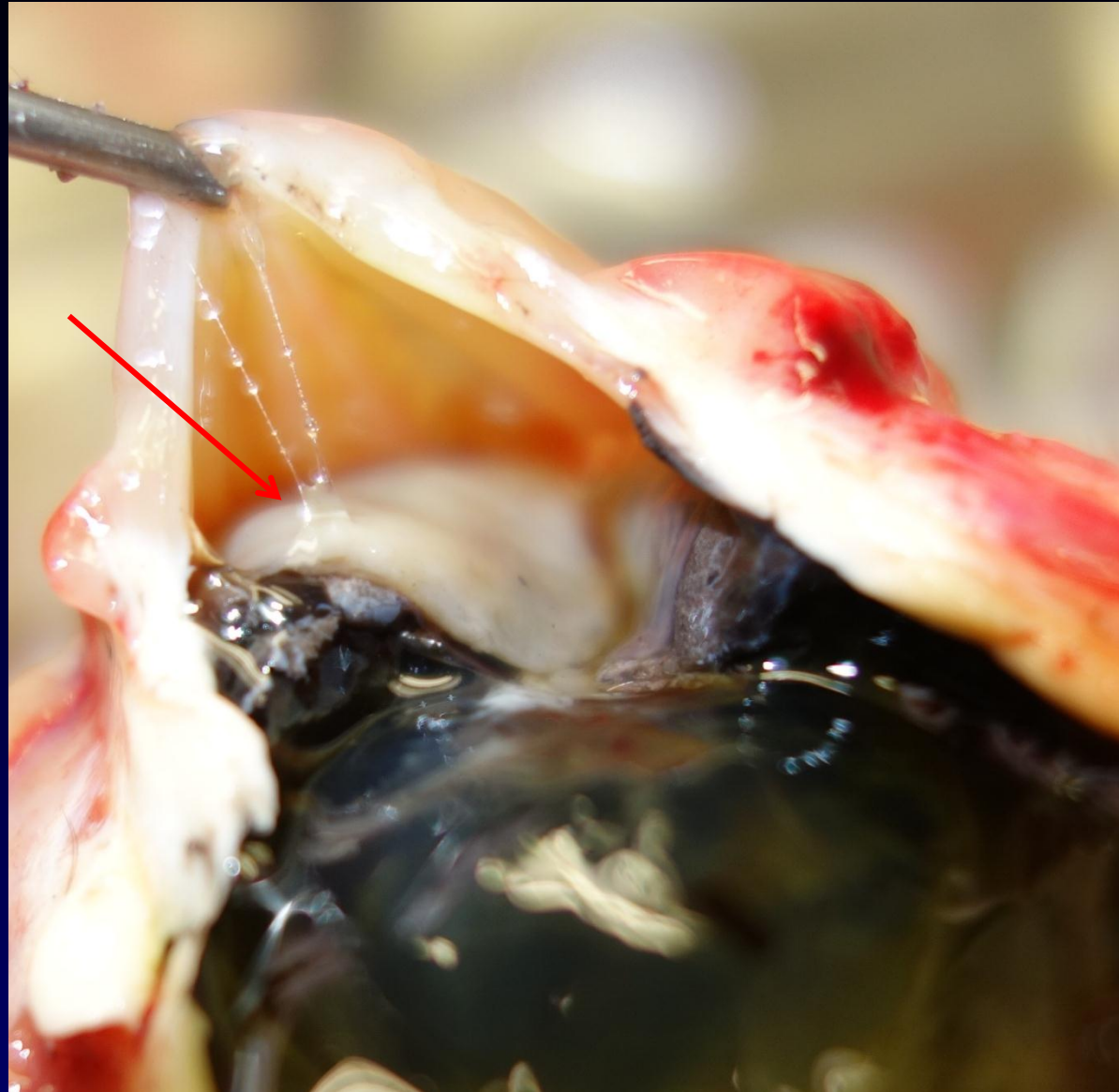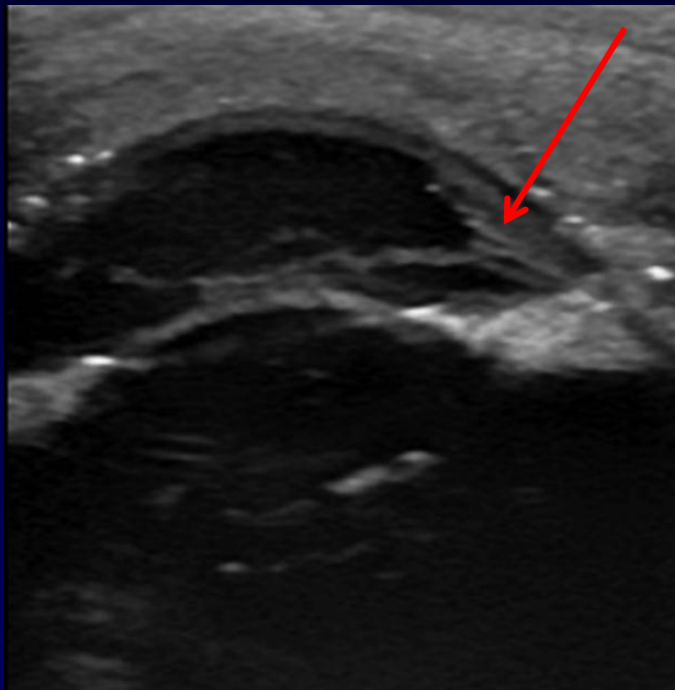
Granulationsgewebe im Limbusbereich, Symblepharon d. Nickhaut



Habibi: linkes Auge am 12.10.2013

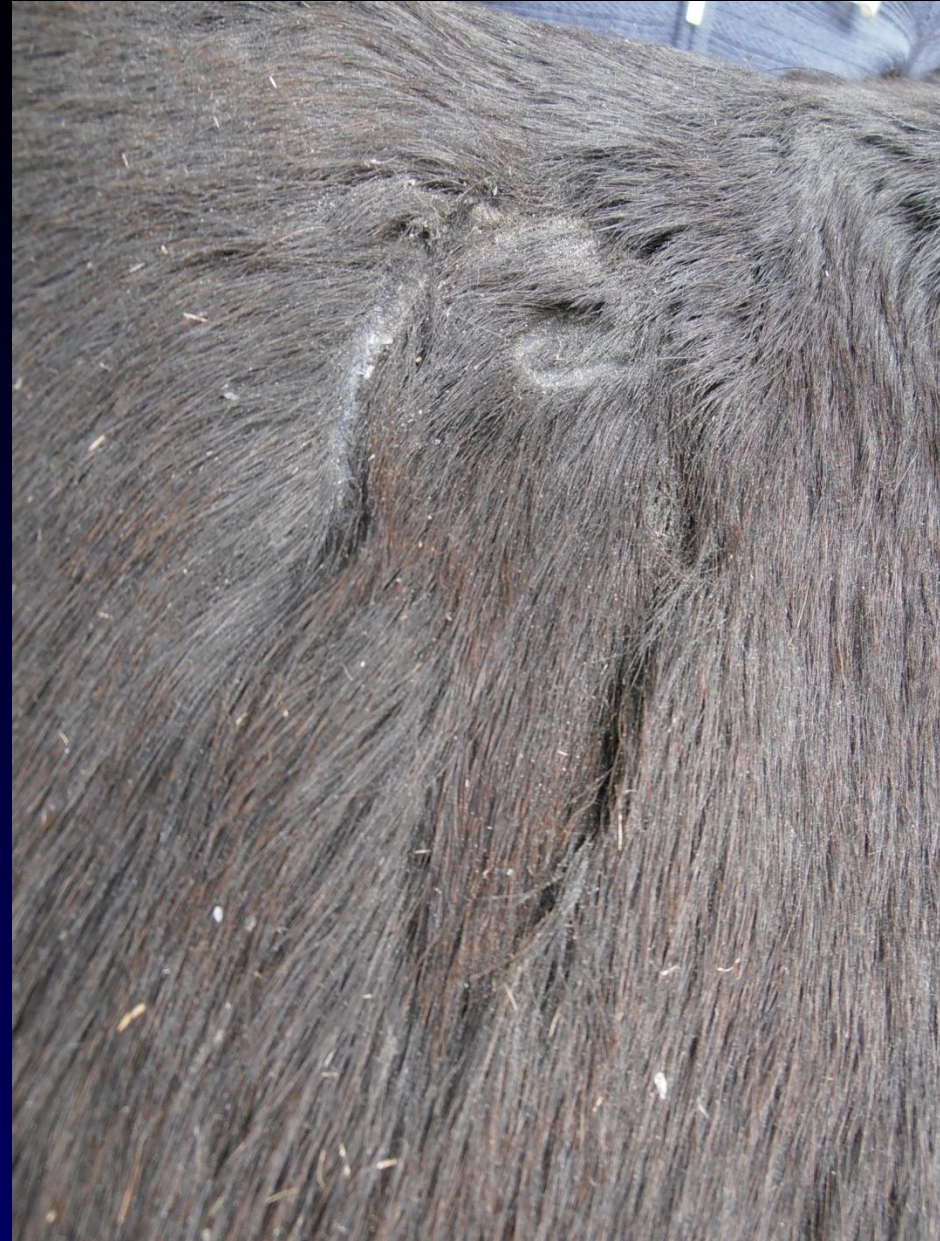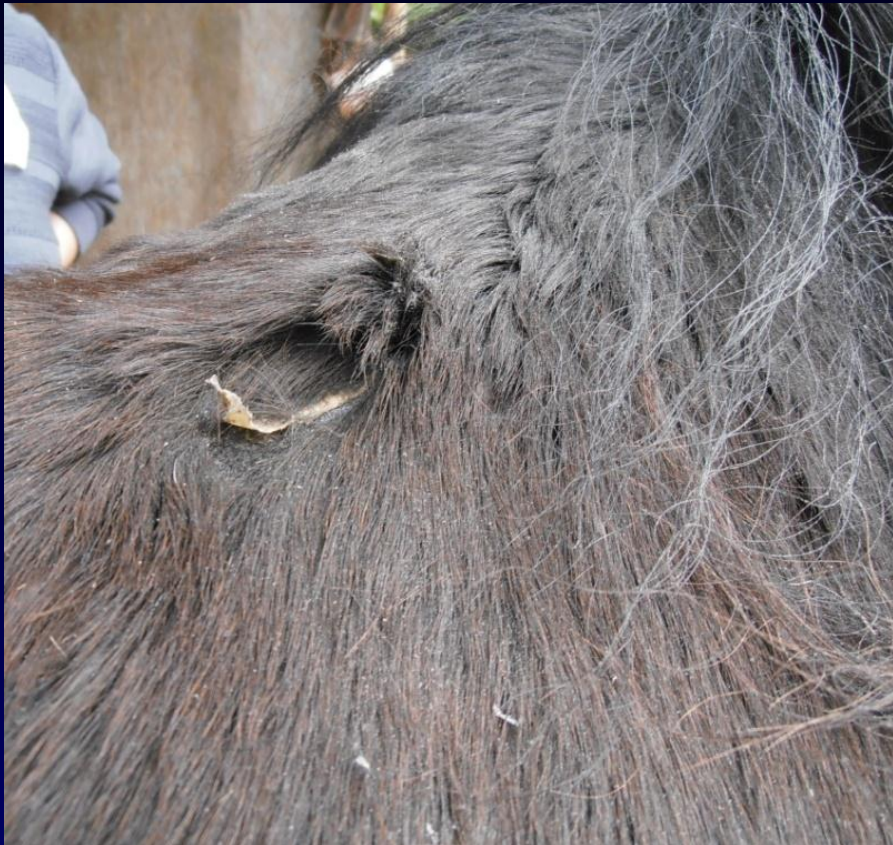membranartige entzündliche Auflagerung
auf der Iris und
im Kammerwinkel

Ultraschall am 4.10.2013



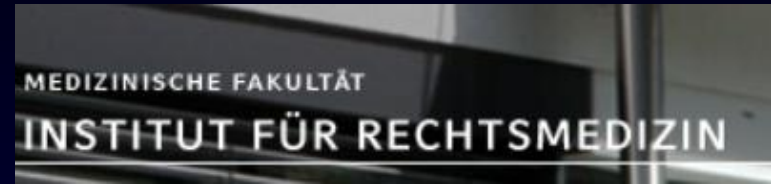Reykja am 22.10.2013:

Koagulationsnekrosen
in der Sattellage



weitere Vorgehensweise

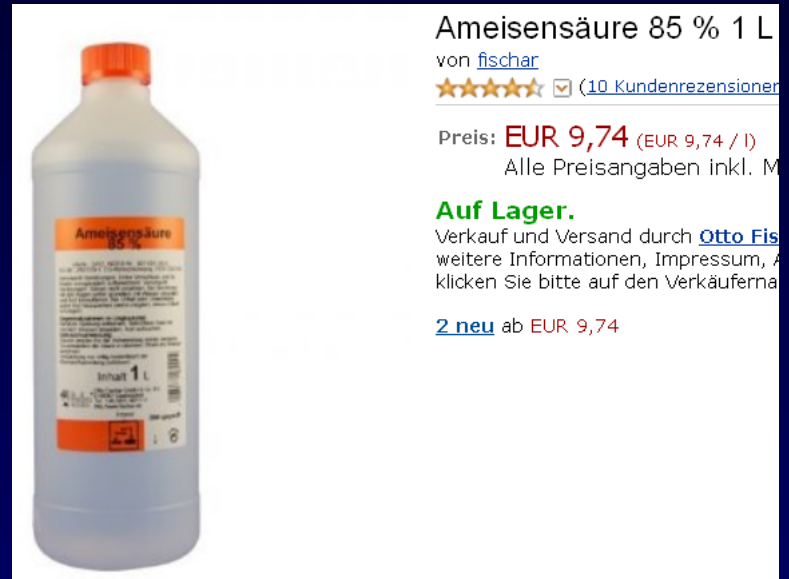- Beratungen mit verschiedenen Stellen
- am hilfreichsten (klare Stellungnahme und Bestätigung des Verdachts):
Institut für Rechtsmedizin
- Anfang Oktober Meldung bei der Polizei
- hier: Berittene Polizei aus dem Englischen Garten in kürzester Zeit vor Ort
- Angelegenheit wurde sehr ernst genommen
- Weiterleitung über verschiedene Behörden an die zuständige Polizei in BW
- Vernehmungen verschiedener in Frage kommender Personen
- Erwirkung Durchsuchungsbeschluss bei der Staatsanwaltschaft



Ermittlungserfolg

- bei Hausdurchsuchung einer Verdächtigen Aufzeichnungen über ätzende Substanzen neben dem PC
- Ermittlungserfolg: umfassendes Geständnis
- Täterin: Besitzerin des unverletzten WB-Wallachs
- Bestellung von Ameisensäure bei Amazon
- Tatmotiv unklar

→ es wurde wiederholt 85%ige Ameisensäure auf die Pferde gesprüht, Ermittlungsverfahren läuft



Fazit

- keine unnötige Panik verbreiten
- heimtückisch bei Verätzungen:
Hautnekrosen erst nach etwa einer Woche erkennbar, vorher „Kolik“ und „Schwellungen“ → Zusammenhang!
- aber: bei begründetem Verdacht Anzeige erstatten!
- notfalls auch entgegen Einschätzungen von fachlich kompetenten Personen
- weitere Straftaten nach §1 TSchG müssen verhindert werden
- Klärung des Hergangs und ggf. zur Rechenschaft ziehen des Täters / der Täterin
- Schadenersatz?

